ADHERENCIAS DE LA PLEURA PARIETAL A LAS REGIONES VECINAS

La pleura parietal recubierta por la fascia endotorácica, presenta en algunas zonas, adherencias bien determinadas. Desde la extremidad anterior hasta el ángulo costal posterior, a lo largo del espacio intercostal, la porción costal de la pleura adhiere poco; se le decola fácilmente en ausencia de procesos patológicos, salvo a nivel de la 12ª costilla (ligamento pleurocostal).

Adherencias anteriores.— En los cartílagos costales y la cara posterior del esternón, la pleura adhiere. Por arriba de la 3ª costilla el clivaje, para algunos autores, es fácil gracias a la constitución celulosa de la fascia endotorácica. A nuestro modo de ver, la presencia del ligamento de Le Dentu y Lannelongue, prolongación del tejido conjuntivo llevado por los vasos mamarios, crea adherencias a este nivel debajo del tercer cartílago a la altura del triangular del esternón; aquí la adherencia es más íntima y algunas fibras de este músculo se insertan en la pleura (Delorme y Mignon). Otras veces, esta zona de adherencia no es tan marcada y la fascia endotorácica puede ser individualizada a este nivel como una lámina que acolada a la pleura, es de clivaje fácil.

La zona de adherencia puede llegar hasta los vasos mamarios internos. Cuando ello ocurre, la parte anterior del fondo de saco se encuentra separada de la pared por una capa de tejido laxo que permite decolar la pleura. Es esta relación de los vasos mamarios con el fondo de saco, lo que explica el hemotórax y el hemomediastino en las heridas de estos elementos.

Zona de adherencia vértebrocostal.— Las adherencias de la pleura a la pared se hacen más íntimas hacia las articulaciones costovertebrales (Sencert). Gregoire ha insistido sobre las dificultades del decolamiento a este nivel. Braine describe una serie de pequeños ligamentos nacarados, escalonados metaméricamente, dirigidos oblicuamente hacia abajo, atrás y afuera, que de la parte media de los cuerpos vertebrales se pierden sobre la serosa y la fascia endotorácica cercana a las articulaciones vertebrales. Bérard y Mallet-Guy realizan inyecciones subpleurales y destacan la zona de adherencia de la pleura en la porción costover-

tebral, zona que ofrece el peligro de desgarrarse en un decolamiento a este nivel. La describieron como una banda vertical, estrecha y alargada, a la altura de las articulaciones costovertebrales recubriendo la cadena simpática. Este sistema adherencial de pequeños ligmentos nacarados, tal como fue concebido por Braine, se encuentra perfectamente descrito en la tesis de Karlen. Los prolongamientos adherenciales externos se hacen sobre la cara interna y borde inferior de la costilla sin llegar al borde superior; disminuye hacia el ángulo costal posterior. Se deduce la necesidad de ruginar de cerca la cara interna de la costilla de manera de decolar indirectamente la pleura, que quedará así protegida por el periostio y la fascia endotorácica adherida a él.

Zona adherencial vertebral interna.— Hacia la parte interna el sistema adherencial en relación con las vértebras se extiende sobre la columna. A nuestro juicio, es la prolongación hacia la parte mediastinal del ligamento vértebropleural que, como veremos, es un elemento dependiente de los tabiques sagitales retroviscerales de Charpy. Este sistema, dispuesto sagitalmente, tapiza a derecha, la cara lateral de la columna hasta la vena ázigos; a izquierda, la parte superior menos densa, llega hasta la aorta. En la parte inferior, dada la orientación de la aorta, tapiza la columna sobre toda su extensión intercambiando fibras con el ligamento vertebral común anterior. La adherencia es variable y particularmente marcada a nivel de la parte posterior sobre los discos intervertebrales.

Adherencias al diafragma.— Abajo, la pleura adhiere al fondo de saco costodiafragmático, por tractus conjuntivos que unas veces pueden ser laxos o adquirir simplemente consistencia fibrosa. Se han descrito hacia la parte anterior e, incluso, sobre la extensión de este fondo de saco, fibras adherenciales y la fijación del músculo transverso al fondo de saco. La adherencia en el fondo de saco costodiafragmático puede ser íntima y esta liberación es uno de los tiempos más difíciles exponiendo a la efracción del diafragma; existen autores que han descrito estas adherencias como laxas.

A nivel del domo pleural.— La hoja parietal es fácil de decolar de la lámina fibrosa que lo recubre, es decir, que no existe

medio de suspensión pleural adherencial sobre el domo. No existen tractus fibrosos que sea necesario seccionar para liberar y descender el domo pleural. Hacia la parte interna y atrás, la pleura mediastínica se conecta con el ligamento vértebropleural, para nosotros vértebroseptal, intercambia fibras con el tejido conjuntivo ambiental mediastinal y con la fascia endotorácica.

En la parte anterior e interna del domo, el tejido conjuntivo se condensa en relación con los vasos mamarios.

A nivel de los grandes vasos, la pleura se deja desprender de la aorta, en cambio la adherencia a la gran ázigos y venas intercostales es más firme. Algunos autores hacen desempeñar a esta adherencia un papel en la fisiología venosa. Sin embargo, el decolamiento de la pleura parietal puede realizarse a este nivel.

FASCIA ENDOTORACICA

En nuestro medio, Karlen se ha ocupado intensamente del tema. Daremos aquí algunos aspectos generales, no dejando de lado las descripciones anteriores a dicho trabajo.

Con el preconcepto tomado de las lecturas se espera encontrar una fascia individualizada, que tapiza de arriba abajo la pared torácica entre la pleura parietal y la pared. Al realizar el decolamiento de la pleura parietal en material fijado con medios de conservación que la tornan blanda, no se observa una fascia comparable a las fascias descritas en otras partes del organismo, tal como lo sugiere la designación. Luego del decolamiento pleural, se observa: a) contra la pleura parietal, tejido céluloadiposo y celular laxo, con reflejos brillantes; b) hacia la parrilla costal, tejido conjuntivo, éste sí, más denso, con aspecto más facial y a cuyo través se pueden observar, por transparencia, las fibras de los músculos intercostales y el contenido del espacio intercostal, "es como si tuviese un barniz conjuntivo" (Latarjet y Francillon). No existen elementos que opongan resistencia a la disección y en todos los lugares no tiene la misma consistencia. Al hablar de los medios de fijación de la pleura destacamos que Braine (1924), señaló los ligamentos nacarados que de la parte lateral de los cuerpos vertebrales van a la pleura "delgada fascia endotorácica que la cubre", son las cintas vértebropleurales.

Para Mallet-Guy, el tejido celular subpleural se vuelve más denso y fibroso a nivel del borde inferior de cada costilla adhiriéndose como dientes de peine. Dijimos, también, que a la altura de la región retroesternal existe un tejido celular más laxo, más o menos denso, que lo relaciona al mediastino anterior; por último, el tejido celular se vuelve más espeso y se carga de grasa en el fondo del seno costodiafragmático.

Del espacio intercostal hacia la pleura se encuentran numerosos vasos de pequeño calibre, colaterales intercostales, encargados de irrigar la pleura; establecen así una serie de pequeñas bridas vasculares sin sistematización; tendidas entre el plano intercostal y la pleura parietal. Cuando se decola la pleura parietal se seccionan pequeños tractus célulofibrosos de aspecto aracnoideo. Fuera de toda consideración patológica, algunas son más voluminosas y pueden estar más vascularizadas; otras representan verdaderas conexiones difíciles de ceder al simple decolamiento digital. En la parte inferior, la fascia endotorácica se pierde sobre el diafragma; desde el vértice del seno costodiafragmático se continúa hacia adentro con la capa celulosa que separa pleura de diafragma. La fascia endotorácica y la pleura diafragmática, en el seno puede liberarse, pero a medida que nos vamos acercando hacia el centro frénico, esta adherencia es mayor y se hace más difícil; en algunos casos más cerca del centro frénico, en otros más alejado de él.

La fascia endotorácica a nivel del diafragma, depende del tejido conjuntivo que es arrastrado por la evolución embriológica de este septum.

En la parte yuxtaesternal, según Latarjet, las inyecciones extrapleurales permiten el pasaje del líquido inyectado de un hemitórax al otro por detrás del esternón, es decir, que existe continuación de un lado al otro de tejido conjuntivo en íntima relación con el tejido conjuntivo del mediastino anterior.

Por detrás, cercano al ángulo de las costillas, el tejido celular se densifica y adquiere mayor individualidad, toma el aspecto fascial, se relaciona y aplica sobre la cadena simpática.

A nivel de aorta y ázigos, existe un tejido célulograsoso retrovascular que forma el lecho de esos vasos y que no es más que el mesénquima mediastinal modificado por la propia dinámica vascular. La morfología regional por interposición de la

aorta a izquierda, impide que los cuerpos vertebrales estén en contacto con el tejido fascial, mientras que a la derecha, la fascia aplica a la gran ázigos contra la columna.

Latarjet y Francillon mediante inyecciones coloreadas han demostrado que en ambos lados y a esta altura, existe ausencia de comunicación entre el tejido de la vaina de la aorta y el tejido de la ázigos; las inyecciones periarteriales difunden sobre la aorta y se prolongan por sus colaterales. Encima de los cayados, el tejido celular pasa directamente de uno a otro hemitórax aplicándose contra la cara anterior de la columna. La parte más inferior de este tejido celular, abajo, se diferenciará como ligamento de Morossow. En la parte superior, la terminación de la fascia endotorácica ha sido estudiada y diversamente interpretada desde Bourgery, quien consideró que en la parte superior del hemitórax, existe una cubierta fibrosa que llena toda el área de la 1ª costilla y se expande por su parte interna hacia el mediastino. A este nivel, los músculos escalenos, arterias, venas y láminas nerviosas dependientes del plexo braquial, se adosan y relacionan íntimamente con el tejido conjuntivo fascial.

El hecho positivo es que la parte más alta de la pleura parietal que tapiza el vértice pulmonar, domo pleural, puede ser fácilmente decolable, puesto que como ya lo han hecho notar varios autores clásicos y en nuestro medio también Karlen, el aparato suspensor del domo no se fija sobre la pleura. Este hecho permite realizar la apicólisis sin que sea necesaria la sección de los ligamentos clásicos que se refieren como medios de suspensión del domo pleural.

Sea como fuere y se adopte una u otra concepción, la fascia endotorácica es el tejido subpleural que constituye un medio de unión, de relación, que permite el juego funcional entre la pleura parietal y la parrilla costal; juego funcional doble, en el que participa la pleura parietal por un lado y los músculos intercostales con las costillas por el otro. La especialización de ambas funciones, parietal y pleural, son las que diferencian el tejido conjuntivo que recibe el nombre de fascia endotorácica. Ello no es más que la modificación del mesénquima parietal que tapiza por fuera el celoma torácico, modificado por la función de la expansión pulmonar.

Hacia afuera, tapiza el contenido del espacio intercostal; al realizar el decolamiento extrafascial se observan los músculos y atrás los elementos intercostales. Latarjet y Francillon, dicen que les ha sido imposible establecer la distinción entre una hoja fibrosa autónoma y la aponeurosis del intercostal interno, opinión de la que participamos.

Sobre la costilla, tal como lo hace notar Karlen, la fascia endotorácica adhiere. En el decolamiento fascial se observan las fibras del músculo intercostal y las caras costales presentan un aspecto tal como si estuvieran desperiostadas, es decir, que también a nivel de las costillas es imposible macroscópicamente individualizar periostio y fascia. La adherencia de esta hoja a la costilla permite realizar la inyección del espacio intercostal entre músculo y tejido fascial, inyección que nunca excede los bordes costales inmediato superior e inferior y toma la forma del espacio intercostal. A nivel de la cara interna de las costillas, hay autores que no han podido crear un espacio y consignan que es imposible hacer penetrar mismo algunas gotas de líquido. La costilla, revestida de su periostio, presenta una conjunción e intercambio de fibras y una fusión tal, que hace necesario considerar que periostio y fascia endotorácica forman una sola capa.

Cuando se realiza el decolamiento pleurocostal se comprueba que, sobre la hoja pleural, delgada y transparente, queda un tejido celular adiposo y fibras de tejido conjuntivo de tipo aracnoideo, que son las que llevan los elementos vasculares encargados de irrigarla. Las bandas grasosas que se aplican a los bordes inferiores de las costillas, traducen la adaptación por factores mecánicos del tejido conjuntivo adiposo, facilitando la función costal. Su mayor acúmulo corresponde hacia la parte media del espacio intercostal. Se ha pretendido ver en él la diferenciación del tejido conjuntivo adaptado a la función respiratoria, pero no debemos olvidar que la presencia de este tejido adiposo puede observarse en el recién nacido. Aplicado a la pleura parietal existe un tejido conjuntivo de tipo aracnoideo, que permite el decolamiento de la serosa parietal y el descenso del domo. Por fuera de él, existe una hoja de aspecto fascial que presenta el aspecto fascial diferenciado del tejido conjuntivo. En piezas que no tienen procesos patológicos, a expensas de ese tejido aracnoideo que establece la unión entre la hoja fibrosa externa y la

pleura parietal, se realiza el decolamiento de la pleura y contra esta última quedan las franjas adiposas. Cuando el proceso patológico crea modificaciones, es a veces necesario situarse por fuera del plano fascial. El cirujano, frente al proceso patológico que modifica la anatomía regional de modo un tanto anárquico dependiente del proceso causal, realiza el decolamiento extrafascial. Frente al elemento causal patológico ese espacio clivable, de tipo aracnoideo, desaparece y el cirujano actúa por fuera del tejido conjuntivo de aspecto fascial que cubre el espacio intercostal y la costilla. Realiza este decolamiento en un plano de clivaje creado por el acto quirúrgico.

Es interesante destacar, que siendo un proceso líquido de la cavidad pleural, la topografía final difiere de la inicial. Al comienzo, este líquido tiende a acumularse hacia la cara inferior y externa, no tiende a interponerse entre la base pulmonar y el diafragma, tampoco entre el mediastino y el pulmón; no sigue la teoría de los vasos comunicantes, pues existen factores inherentes a la dinámica mediastinopulmonar. Su topografía se hace hacia la cara externa. La llamada "galleta pleural" puede extenderse por delante hasta las articulaciones condrocostales y por detrás hasta el ángulo costal posterior. En la cara inferior del pulmón, se insinúa en mayor o menor grado; en las cisuras pulmonares, el proceso se sitúa sobre el borde externo.

La disposición hacia la cara externa, depende de la dinámica pulmonar simultánea con la de las paredes torácicas. El diafragma, actuando como músculo inspirador principal, dispuesto en forma de cúpula convexa, recibe la concavidad de la base pulmonar cuyos bronquios segmentarios adoptan una disposición radiaria tangencial, dirección que lleva la fuerza inspiradora que busca llenar el fondo de saco. Por otra parte, la caja torácica, compuesta de arcos flexibles, poliarticulados y móviles, ensancha el tórax, conjunto de superposición de arcos condrocostales sensiblemente simétricos interrumpido de cada lado por sus músculos homónimos. Es en el curso de la inspiración, donde la expansión pulmonar solidaria de los desplazamientos del diafragma y de la pared torácica por el juego de la pleura, no puede pasar más allá de determinados límites (Von Möllendorff).

Bajo la influencia de los músculos inspiradores, la pleura y el líquido pleural intervienen por sus propiedades físicas, ac-

tuando como fuerzas de cohesión o fuerzas de Van der Waans, que entran en juego a nivel de los espacios capilares de la cavidad pleural. Son ellos los que provocan una adhesión perfecta entre las hojas pleurales haciendo la sinergia pleuropulmonar en relación con la dinámica del movimiento de la caja torácica. Según Armand-Ugón, "deslizan como dos vidrios humedecidos que se hicieran desplazar el uno sobre el otro. Este sistema pleural realiza un verdadero ligamento fisiológico neumoparietal, creando una solidaridad dinámica permanente entre el hemitórax y su pulmón".

Se trata de uno de los espacios de deslizamiento más altamente diferenciados de la economía. Es este sistema el que se altera con el proceso patológico; sobre él actúan, en condiciones normales y patológicas, los sistemas de fuerzas de extensión del parénquima pulmonar, centrados a nivel de los pedículos pulmonares. Desde aquí, las fuerzas se generan hacia atrás, atras y adentro, hacia afuera, hacia adelante y adelante y adentro. Existe un predominio de las fuerzas anteriores y posteriores sobre las laterales, ello justifica la topografía de la curva de Damoiseau contra la pared axilar; en este punto, Duomarco encuentra menor presión pleural. *Sobre la cara mediastinal del pulmón, el cirujano puede encontrar un plano de clivaje aun en las condiciones más adversas.* Hemos podido observar en procesos de larga evolución (veinte años) que durante la decorticación, el cirujano encuentra en la cara mediastinal del pulmón un plano de clivaje dentro de la cavidad pleural, es decir, que la cara interna no es afectada, como tampoco las caras cisurales con la misma intensidad que la cara externa. Ello es debido, a la funcionalidad de los elementos mediastinales, que con sus alternativas de expansión y retracción, con sus alternativas de verticalidad para el esófago y con la motilidad de la tráquea, crean fuerzas expansivas del mediastino hacia los hemitórax. Y, por actuar como fuerzas dispares, no permiten, incluso, por el mismo límite que crean las fuerzas de expansión pulmonar, que el proceso de transformación pleural que lleva a la decorticación, actúe sobre las caras mediastinal y cisurales con la misma intensidad que en la cara costal.

En las cisuras, las fuerzas de expansión direccional de los segmentos pulmonares no están situadas en el mismo plano es-

pacial y es así que las diferentes orientaciones de las ramas segmentarias, permite que las cisuras puedan liberarse aún en los procesos más intensos.

Estos hechos anatómicos utilizados por el cirujano, permiten la mayor reexpansión del pulmón que, en suma, es el objetivo de la intervención. La cara inferior del pulmón, participa del proceso hacia el borde marginal, mientras que en el resto existen adherencias, pero son menos intensas que hacia la parte externa, y cercano al borde mediastinodiafragmático de la base, se puede cumplir en mayor grado la liberación pulmonar.

DOMO PLEURAL

Es la porcion de la base de cuello que recubre el vértice del pulmón. Región intermediaria entre la pleura costal y la pleura mediastinal, presenta el aspecto de una calota cuyo límite inferior responde al plano que pasa por la 2ª costilla (Hovelacque); para otros autores está limitada por el plano de la 1ª costilla.

Bajo este nombre se agrupan formaciones situadas por fuera de la hoja pleural que tapizan el vértice del pulmón. Forma el piso de la región supraclavicular por delante, y de la región intervértebroescalénica por detrás; está separada del lado opuesto, por un espacio cuadrangular que corresponde a la parte alta del mediastino. Límites: adentro, columna cérvicodorsal y eje visceral; atrás y afuera, borde interno de la 1ª costilla. Por detrás, el domo llega al cuello de la 1ª costilla y por delante excede el plano de la cara superior de la misma. Estas relaciones varían con la conformación del tórax y con la oblicuidad de la 1a costilla.

La convexidad del domo pleural está revestida por una lámina fibrosa que se moldea sobre la hoja parietal y en algunas partes este tejido, más o menos fibrosado, varía en espesor y en condensación. La constitución de este tabique, relacionado a las vainas vasculares y viscerales del cuello ha permitido describir láminas de condensación independientes de la fascia endotorácica. Sebileau describió en él, los ligamentos suspensores del domo pleural, justamente, para el diafragma fibrocérvicotorácico de De Lille, De Vries y Bourgéry. El domo pleural seroso está

siempre cubierto de un domo conjuntivo y es sobre él que se realizan las inserciones del aparato suspensor (Lambret y Quénée).

Las comprobaciones quirúrgicas permiten establecer que entre el aparato fibroso de Zuckerkandt y la pleura, existe una fascia lamelar que permite el decolamiento.

Sobre el domo conjuntivo se realizan tracciones y deslizamientos musculares y vasculares que son los encargados de crear las diferenciaciones que se conocen con los clásicos nombres de ligamentos suspensores. Queremos resaltar un hecho ya por largo tiempo conocido en la anatomía y que, sin embargo, el uso ha configurado una deformación de la realidad, ninguno de estos ligamentos suspensores del domo pleural se inserta en la pleura. El revestimiento muscular y fibroso que se superpone al septum conjuntivo, lo recubre, en parte adhiere y se termina en él; su continuidad puede ser, sin ser perfecta, ser completa y su espesor a veces es apreciable. Dentro de los componentes del septum fibroso, se debe destacar los músculos y sus vainas. Para los músculos quedan algunos aspectos por resolver aún, con respecto a los escalenos; morfológicamente, aún puede discutirse sobre la unidad o pluralidad de los mismos, nos referiremos a la terminación del escaleno anterior, del escaleno medio y del pequeño escaleno.

Escaleno anterior (figs. 1 y 2).— Es incompleta la descripción clásica de su inserción distal en el tubérculo de Lisfranc. Este hecho, ha sido corroborado por los estudios de Bille, Maurer, Cordier, quienes han demostrado que el escaleno en gran parte va a insertarse sobre el domo, pero justo es destacarlo, Dominici (1908) describió esta inserción. Este autor señaló las adherencias de la hoja posterior de la vaina del músculo al domo y la jerarquizó como ligamento, designándolo con el nombre de ligamento escalenopléurico. El escaleno anterior, desde sus inserciones vertebrales se dirige oblicuo hacia abajo, afuera y adelante, para buscar su inserción en la 1ª costilla; adopta una disposición tangencial a la vertiente anterior del domo. Fibras de la hoja posterior de la vaina del escaleno anterior divergen hacia atrás y adentro, pasando por debajo de la arteria subclavia y de su vaina. Entremezcla fibras con el ligamento transverso o con el

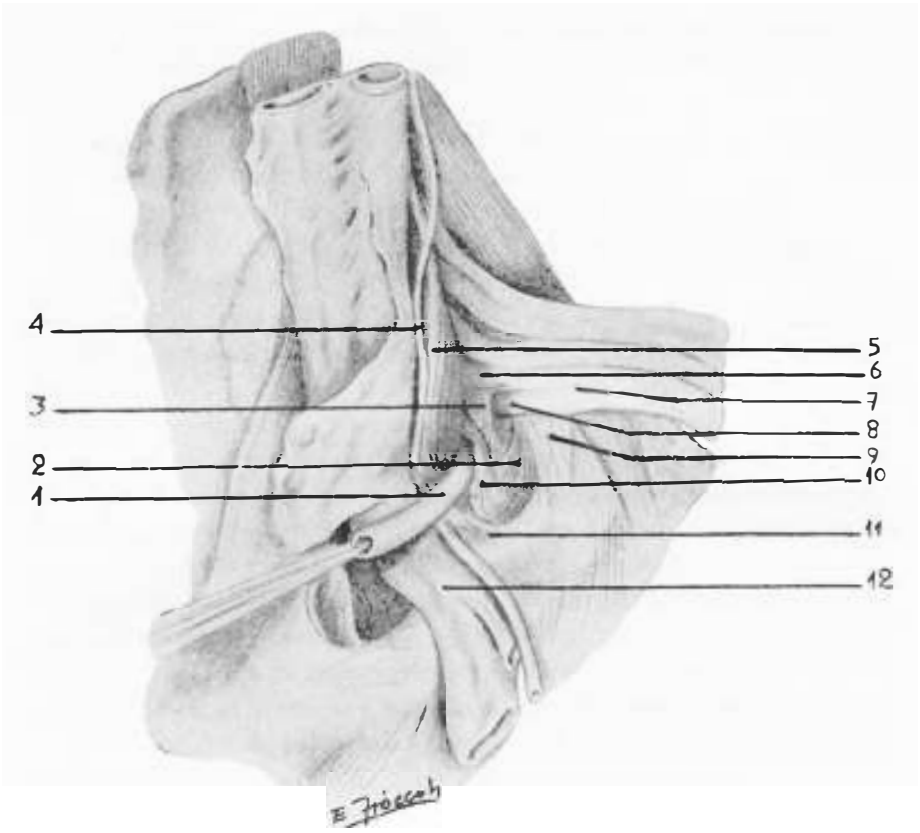

Fig. 1.— Se han reclinado las raíces del plexo braquial y la arteria subclavia izquierda, lo que permite exponer la vertiente externa del domo por detrás del escaleno anterior. 1: Arteria subclavia. 2: Fibras al domo provenientes del escaleno medio. 3: Ligamento costopleural. 4: Nervio frénico. 5: Escaleno anterior. 6: Octava raíz cervical. 7: Tronco primario inferior. 8: Primera raíz dorsal. 9: Fibras del escaleno medio a la 1ª costilla. 10: Músculo escaleno mínimo y su expansión anterior al domo, 1ª costilla, y a fibras provenientes del escaleno medio. 11: Inserción del escaleno anterior en el tubérculo de Lisfranc. 12: Vena subclavia.

tendón del músculo, cuando este ligamento se presenta transformado. La hoja anterior de la vaina del escaleno intercambia fibras con la vaina de la vena subclavia y este conjunto toma relaciones íntimas y adhiere al borde posterior de la 1ª costilla entremezclándose con la inserción inferior de la aponeurosis cervical media. Termina en abanico detrás de la subclavia (Cordier).

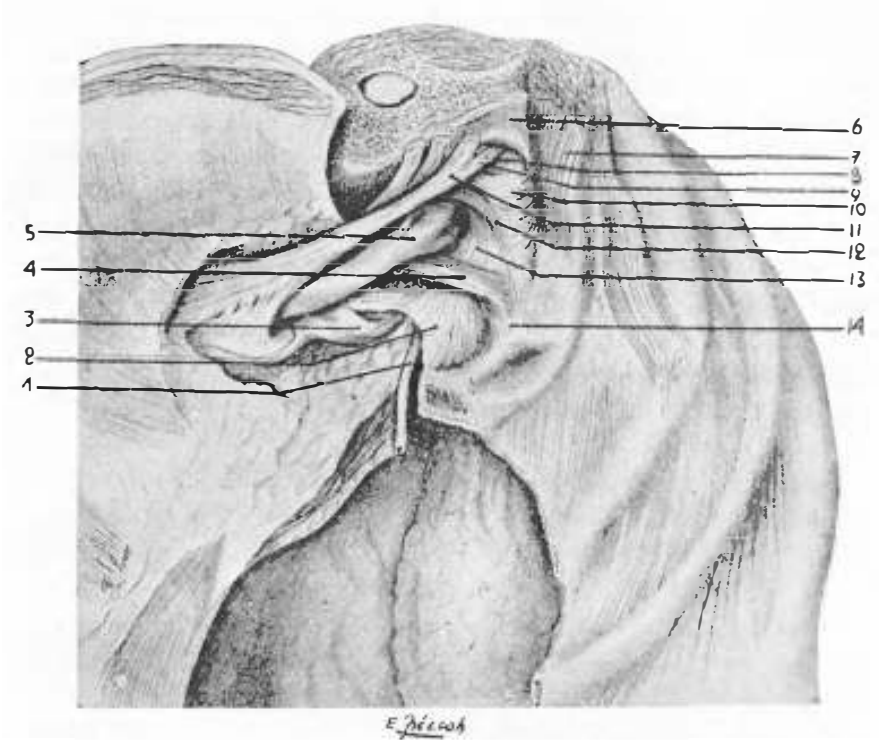

Fig. 2.— Exposición anterior y externa del domo izquierdo mediante bivalvo realizado por vía interescápulotorácica. 1: Arteria mamaria interna. 2: Vertiente anterior del domo de la cual emana el refuerzo del septum en relación con la mamaria interna. 3: Vena subclavia. 4: Escaleno anterior traccionado por la exposición. 5: Arteria subclavia. 6: Cuello de la primer costilla. 7: Escaleno medio. 8: Ligamento costoseptal. 9: Primer raíz dorsal. 10: Intercambio de fibras provenientes del escaleno medio y del músculo escaleno mínimo. 11: Tronco primario inferior. 12: Escaleno mínimo. Obsérvese la terminación de este músculo con el escaleno anterior y sus fibras, que llegan al tubérculo de Lisfranc. 13: Domo con el refuerzo de fibras provenientes del escaleno mínimo y del escaleno anterior (ligadura de Dominici), en esta concavidad cursa la arteria subclavia hacia la primer costilla. 14: Tubérculo de Lisfranc con la inserción del escaleno anterior. Obsérvense las fibras del escaleno anterior que quedan por detrás de este tubérculo y que se relacionan íntimamente con el septum cérvicotorácico.

Escaleno medio (figs. 1 y 2).— Para algunos, no interviene por sus fibras en la integración del tabique cérvicotorácico. Pero como se puede ver, el escaleno medio, cercano al cuello de la 1ª costilla sus fibras más internas e inferiores se dirigen hacia el tabique cérvicotorácico. Las fibras profundas de este músculo adhieren a este nivel, son cruzadas y pueden fusionarse con el

ligamento costoseptal (costopleural). Según Leblanc, esta disposición costoseptal es la que permite distinguir el fascículo profundo costopleural de Sebileau, puesto que el desdoblamiento verdadero y raro de este ligamento, no ha sido observado más que una vez por Leblanc en veintidós disecciones. La disposición y la participación del escaleno medio para el septum, no es tampoco de los últimos años. Pardi (1919) hizo notar que algunos fascículos de consistencia y naturaleza ligamentosa originados en el escaleno medio, iban a reforzar y sostener la cúpula; su importancia y la constancia de su existencia, si bien hace notar Belleli no ha sido comprobada. En las ilustraciones que presentamos se observan perfectamente.

Pequeño escaleno (figs. 1 y 2).— Frecuencia: 64 %, según Leblanc. Pequeño cuerpo muscular de disposición piramidal a vértice en la apófisis transversa de la 6ª y 7ª; su base se extiende hacia abajo, hacia el borde de la 1ª costilla. Su fijación basal costal, se hace detrás y ligeramente afuera del escaleno anterior intercambiando fibras con este músculo. La expansión de este ligamento o músculo, intercambia fibras con la hoja posterior de la vaina del escaleno anterior distinguidas por Dominici las que, fijándose al domo establecen un sistema ligamentoso, fibroso, cóncavo hacia arriba, en el cual se aloja la arteria subclavia con su vaina.

Esta formación ha recibido diversos nombres: mínimo para Albino, Soemmering, Hiss; pequeño, Meckel y Bourgery; accesorio, Mac Allister; intermediario, Testut, etc. La primera porción de este músculo o ligamento transverso septal, se relaciona con la vaina vascular del tronco cérvicointercostal, con el cuello de la 1ª costilla, con la base del ganglio estrellado y con la 7ª cervical colocada por delante o entre sus orígenes y la 8ª colocada detrás. Por dentro, el músculo largo del cuello y los vasos vertebrales; por delante, los fascículos más inferiores del escaleno anterior, separados por la hoja posterior de la vaina muscular. Una vez que el ligamento ha franqueado estos elementos se aplica al septum, termina en él o hacia la costilla, intercambiando sus fibras con el escaleno anterior; crea una fronda para el pasaje de la arteria subclavia.

Las interpretaciones acerca del carácter filogenético de este elemento van, desde los que consideran que se trata de una regresión (ligamento), hasta los que indican que es un elemento de perfeccionamiento (músculo). Disecciones realizadas en antropoides permiten encontrarlos, pero no se los observa en el perro, en el caballo ni tampoco en el macaco, por lo que sería un elemento de perfeccionamiento en relación con la estación vertical definitiva del hombre. Leblanc insiste en estos conceptos; a él pertenecen estas disecciones y establece que en el macaco, cuya actitud es mixta, pero cuyo rasgo filogenético es inferior al de los antropoides, el pequeño escaleno no existe y el escaleno anterior está más desarrollado.

Ligamentos del domo o septum cérvicotorácico (figs. 1 a 3). Clásicamente en número de tres, son variables e inconstantes; para Bernou y Fruchard son artificios de disección. Ninguno de ellos tiene relación directa con la pleura parietal; es opinable la participación del vértebropleural. No impiden el decolamiento del domo pleural y se presentan como densificaciones del tejido conjuntivo que llena los espacios entre los elementos. Consideramos que la designación de septal dada por Leblanc es la apropiada.

Ligamento costoseptal (costopleural).— Su porcion proximal se inserta en la parte externa del cuello de la 1ª costilla, sus fibras divergen al septum y al borde costal bajo forma de lámina que termina por tres clases de fibras: pósterointernas, hacia adentro intercambian fibras con el vértebroseptal formando con estas últimas la vertiente anterior de la logia del ganglio estrellado; pósteroexternas, son costocostales y las intermediarias que terminan en el septum. Para Truffert este ligamento depende de la vaina vascular de la arteria cérvicointercostal. En su trabajo este autor muestra la disposición de las vainas arteriales, de la subclavia y sus ramas, siendo un hecho cierto que por fuera del septum se encuentra un tejido conjuntivo que relaciona el ligamento a las vainas arteriales y venosas.

Su parte externa se relaciona con la 1ª raíz dorsal que puede pasar en un desdoblamiento de su terminación. Cuando este desdoblamiento existe, se distingue dos haces: pleurocostal interno

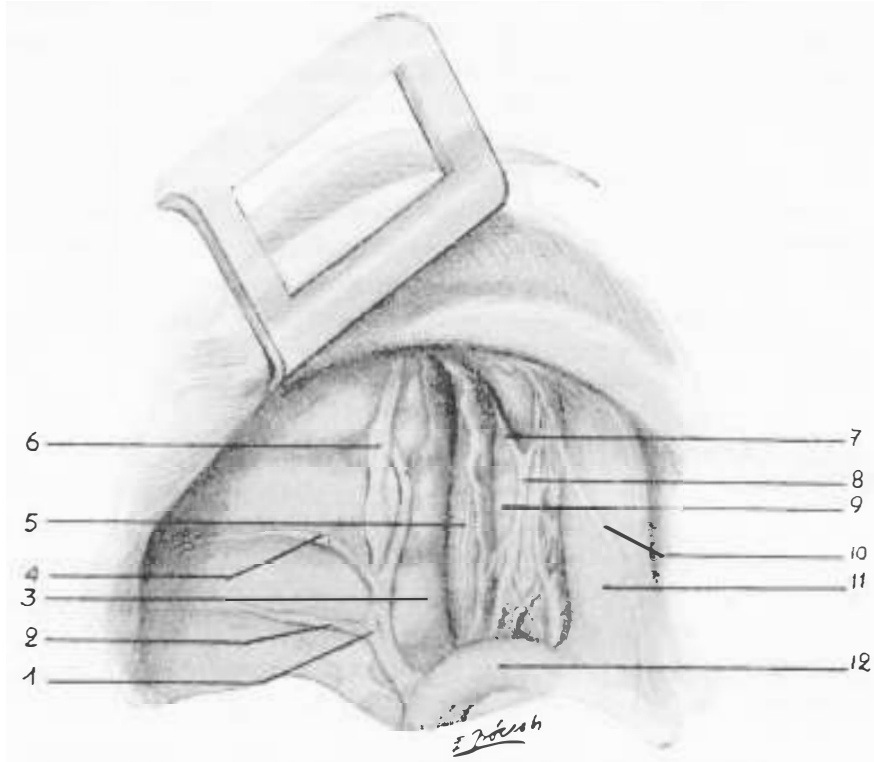

Fig. 3.— Aspecto endotorácico, que muestra los elementos mediastinales suprapediculares a derecha. 1: Tronco de las venas intercostales. 2 y 4: Venas intercostales. 3: Cuerpos vertebrales. 5: Esófago. 6: Cadena simpática. 7: Nervio recurrente derecho. 8: Nervio neumogástrico. 9: Tráquea. 10: Nervio frénico. 11: Vena cava superior. 12: Cayado de la vena ázigos.

y externo. El primero es más voluminoso y más largo, es una lámina aplanada que corresponde a la terminación que hemos dado de las fibras transversales y de las intermediarias. El segundo o costopleural externo, es más delgado y oblicuo, se fija sobre la cara externa del domo pleural y algunas fibras van a la 1ª costilla. La rama terminal del primer nervio dorsal, o la anastomosis de D 1 con C 8, penetra debajo de esta horquilla y se desliza en relación con el cuello de la costilla.

Ligamento transversoseptal (transversopleural).— Es el representante del pequeño escaleno. Sus fibras llegan a la costilla, por ello su nombre debe ser transverso costoseptal. Se lo observa

bajo la forma de ligamento cuando no existe pequeño escaleno. Su inserción se hace sobre C 7 y algunas fibras sobre C 6, en estos casos C 8 pasa entre ambas; puede estar incluso reducido a una estrecha banda que desciende sobre la fascia y se adosa a la hoja posterior e inferior de la vaina de la arteria subclavia. Sus fibras se terminan sobre el borde interno de la 1ª costilla, cercanas al tubérculo de Lissfranc y algunas pueden llegar hasta este tubérculo.

Ligamento vértebroseptal (vértebropleural).— Cuando se presenta bien diferenciado, se observa que sus fibras adhieren al plano de la aponeurosis prevertebral a nivel de la cara anterior de 6ª, 7ª y 1er. dorsal, por fuera de la línea media y adentro del largo del cuello. Se extiende de arriba abajo, de adentro afuera, de atrás a adelante, para terminar divergiendo sobre el septum cérvicotorácico. Como ya ha sido demostrado por Leblanc y por Braine, el ligamento vértebroseptal forma el primer fascículo de una serie de ligamentos similares que se observan en el mediastino. Esta misma disposición ha sido comprobada por Karlen en su tesis sobre la fascia endotorácica; Paturet establece que las fibras más internas de este ligamento se confunden en su parte posterior yuxtavertebral con el tabique sagital que relaciona las vainas visceral y vascular del cuello a la columna cérvicodorsal. La porción de septum fibroso debido a las fibras de los ligamentos costoseptal y vértebroseptal, se continúa en el mediastino bajo la forma de una lámina que cubre la cadena simpática. Estamos totalmente de acuerdo con Karlen, cuando dice: "hacia abajo el ligamento vértebropleural se prolonga hasta la base del tórax." Desde luego, que no quiere significar que el ligamento se inserte en el diafragma, sino que se trata de diferenciaciones de tejido conjuntivo que se continúan hacia abajo; esta misma comprobación la ha hecho Braine, cuando habla de los ligamentos escalonados.

Por encima de estas formaciones, dependientes de los elementos musculares y ligamentosos, existe aún la vaina vascular descrita por Truffert. Vaina fibrocelulosa que acompaña los troncos vasculares y sus colaterales, rodeándolos de un tejido conjuntivo que participa en la integración de los elementos del tabique cérvicotorácico. Es así que se pueden distinguir fascícu-

los de refuerzo vertebral, por intermedio de las arterias vertebral y cervical profunda; cérvicointercostal, que establece una conexión de la subclavia al cuello de la 1ª costilla. En la parte superior, en el origen del tronco tiro-bi-cérvico-escapular se observa una diferenciación conjuntiva que rodea este tronco, que se expande hacia atrás, reforzando el sistema del tabique. Embriológicamente estos elementos se rodean del mesénquima ambiental y todas estas vainas, ya sean dependientes de los músculos, de los elementos vasculares o de los elementos nerviosos, intercambian tejido conjuntivo.

La vaina del escaleno anterior cambia fibras con la vaina venosa; por su parte posterior con la vaina arterial y hacia arriba, con la de los elementos nerviosos. De esta manera los músculos y sus vainas, ligamentos y vainas vasculares, se colocan por encima del domo conjuntivo dependiente de la fascia endotorácica constituyendo una separación entre cuello y tórax, diafragma cérvicotorácico (Deville y Degrusse). Es sobre el domo conjuntivo y no sobre la pleura parietal que se inserta el aparato suspensor (Quénée, 1932).

Entre este tabique y la pleura parietal se interpone una atmósfera célulograsosa y es a expensas de la porción aracnoidea de la fascia endotorácica que puede realizarse el decolamiento del domo pleural.

Relaciones del domo pleural (figs. 1 a 4).— Consideraremos los elementos que ofrecen interés al cirujano que realiza un decolamiento:

a) *Adelante:* Vena subclavia: elemento más ánteroinferior, separada de su arteria satélite por un músculo, hecho único en la economía (Sebileau), cruza la inserción del escaleno anterior hacia la yugular. La vena vertebral y la yugular posterior cruzan la arteria hacia la vena subclavia. Se observa, además, las venas mamarias y la cérvicointercostal. En la vaina del escaleno anterior: nervio frénico que pasando detrás y debajo de la vena se dirige al mediastino para acolarse al tronco venoso braquiocefálico.

Arteria subclavia: Acolada al domo, transcurre en su vaina describiendo un cayado de concavidad inferior. En su parte interna se interponen a derecha, las ansas nerviosas del frénico al

Fig. 4. – El mismo aspecto que la anterior, en otra pieza, ampliada la exposición al domo tal como se presenta al cirujano. 1 y 2: Venas intercostales. 3: Nervio intercostal. 4: Cadena simpática. 5: Tronco de la vena intercostal 6: Parte inferior del primer ganglio dorsal. 7: 1ª raíz dorsal fusionándose con la C 8 por dentro, ligamento costoseptal. 8: Ansas del simpático y del nervio frénico. 9: Septum cérvicotorácico, a través de él, vena subclavia. 10: Parte anterior de la primera costilla. 11: Arteria mamaria interna. 12: Tronco venoso braquiocefálico derecho. 13: Nervio frénico. 14: Arteria subclavia. 15: Nervio neumogástrico dando su recurrente. 16: Ganglios mediastinales. 17: Vena cava superior. 18: Esófago. 19: Vena ázigos.

ganglio estrellado, del simpático (ansa de Vieussens) y del nervio recurrente. A izquierda esta última falta. Las colaterales arteriales que se ofrecen son: la mamaria interna; tronco cérvico-intercostal, que acolado al septum se dirige hacia atrás; la arteria vertebral más distante se aleja formando la tapa de la logia estelar. Las arterias tiroidea y supraescapular, se alejan del septum.

b) *Atrás:* El septum se encuentra separado del cuello costal por la foseta supra-retro-pleural de Sebileau que aloja al ganglio estrellado. Fusión del ganglio cervical inferior y 1er. torácico, de él parten colaterales: nervio vertebral, cardíaco inferior, ramos vasculares para la subclavia anastomosis al frénico y ansa de Vieussens y ramas comunicantes para C 7, C 8 y D 2. Estas expli-

can la diferencia pupilar cuando se alteran por un proceso o acto quirúrgico. La rama anterior de C 8 cruza el cuello de la 1ª costilla por detrás del ligamento transversoseptal y recibe la rama braquial de D 1. Se integra así el tronco primario inferior del plexo braquial, este tronco se coloca delante y afuera del ligamento costo septal. Por fuera de la foseta supra-retro-pleural el tronco arterial cérvicointercostal se divide: la cervical profunda se aleja hacia el cuello, el tronco intercostal se dirige hacia abajo entre ganglio y ligamento costoseptal.

c) *Afuera:* Responde a la porción yuxtacostal, su límite externo está constituido por las formaciones musculares y ligamentosas que se insertan a este nivel. Se aprecia la curvatura de esta costilla inscripta en el arco de la segunda.

d) *Adentro:* Responde a la parte más alta del mediastino y a los elementos situados a este nivel: cuerpo de la 7ª cervical, las. dorsales y discos intervertebrales; largo del cuello y aponeurosis. Dispuestos alrededor del eje visceral esófagotraqueal se sitúan los elementos: a derecha, confluente yúgulosubclavia y vena linfática; tronco venoso braquiocefálico, situado detrás de la articulación condrocostal y elemento más ánterointerno continuado hacia abajo por la vena cava superior; acolado a estos elementos, el nervio frénico. Desde el plano costovertebral, venas intercostales reunidas en la vena ázigos y su cayado a doble concavidad terminando en la vena cava superior. Esófago, relacionado por las láminas sagitales retroviscerales; por delante de él, tráquea, flanqueada por el neumogástrico que desciende al mediastino por delante de la arteria. Arteria subclavia originada del braquiocefálico; cerca de su origen su cara inferior es cruzada por el cayado del recurrente.

A izquierda: Cayado aórtico y carótida primitiva: láterotraqueal; sobre su cara externa, nervio neumogástrico que la separa de la pleura. La arteria subclavia, por fuera del esófago, se aplica contra la vertiente interna del domo. Más interno aún, en el ángulo tráqueoesofágico: recurrente izquierdo y cadena ganglionar. Por delante,. confluente venoso yúgulosubclavio y origen del tronco venoso braquiocefálico izquierdo, que se dirige transversalmente a derecha. El canal torácico se coloca entre subclavia y carótida primitiva, describe su cayado arriba y adentro del domo para terminar en el confluente yúgulosubclavio.

A ambos lados, el tejido conjuntivo entre estas formaciones alberga los vasos y ganglios linfáticos en relación con el domo pleural.

Anomalías.— Es a tener en cuenta la posibilidad de un trayecto anómalo de la vena ázigos, lo que determina el seudolóbulo ázigos a derecha. En estos casos la vena se sitúa en un verdadero meso de pleura parietal, pudiendo afectar los grados I, II y III de Stibbe. Su cayado se aleja entonces del mediastino.

A izquierda puede existir un tronco ázigos (Cordier y Devos) que describe un cayado acolado al aórtico, terminándose en el tronco venoso braquiocefálico izquierdo. Este cayado puede levantar de manera más o menos variable la hoja parietal, determinando al igual que a derecha un seudolóbulo del vértice.

BIBLIOGRAFIA

ARMAND-UGON, V.— Tratamiento del empiema en el adulto. "Congreso Argentino de Cirugía", 1935.

AUBANIAC, R. y FERRAND, J.— "Organización topográfica de la base de cuello. Travaux du Lab. d'Anat. Fac. Méd. d'Alger, 1942.

BELLELLI.— La masa muscular escalénica y el ligamento suspensor de la cúpula pleural. "Arch. Ital. d'Anat. ed Embr.", 1934-35.

BERNOU, A.; FRUCHARD, H. y BERNARD, R.— Technique de la thoracoplastie du sommet avec apicolyse par voie posterieure. "Arch. Med. Chir. de l'App. Resp.", T. V: 205; 1930.

BRAINE. J.— "Le Médiantin. Essai d'Anatomie synthétique. Arnette, Paris, 1924.

CORDIER. G. y DEBOS.— Le dome pleural. "Ann. d'Anat. Path. et d'Anat. Méd. Chir.", T. V, Nº 5: 465-488: mayo 1938.

DUOMARCO, J. L.; RIMINI, R. y MIGLIARO, J. P.— Intraesophageal pressure and the local differences in pleural pressure. "Acta Physiologica Latinoamericana", Vol. IV, Nº 3. Buenos Aires, 1954.

FINOCHIETTO, R. y AGUILAR, H.— Neumotórax extrapleural. "La Prensa Méd. Arg.", 1696; Set. 1937.

HOVELACQUE; MONOD, O. y EVERARD, H.— "Le Thorax". Anat. Mád.-chirurgicale. Maloine, Paris, 1937.

KARLEN, Máximo A.— La fascia endotorácica. Tesis de Doctorado. "An. Fac. Med.", tomo XXVII, No 1, 2 y 3, 1942, Montevideo.

LATARJET, A. y FRANCILLON, J.— Le fascia endothoracique. "Ann. d'Anat. Path. et d'Anat. Méd.-chir.", T. XV, Nº 5: 455-464; mayo 1938.

LEBLANC, E.— L'appareil musculo-fibreux du septum cervico-thoracique et le petit scalène. "Ann. d'Anat. Path.", T. XIV: 809-830; 1937.

MALLET-GUY, P. y DESJACQUES, R.— La résection des deux premiéres cotes dans la thoracoplastie extrapleurale. "Arch. Med.-chir. de l'App. Resp.", 239; 1929.

MAURER, A. y CORDIER, G.— Considérations d'anatomie chirurgicale sur le dome pleural. "La Prensa Médica", T. II: 1027; 1930.

OVERHOLT, R. H.— Thoracoplasty with Lung Mobilization. "The Am. Rev. of Tuber.", V. 35: 411; abril 1937.

PATEL, M. y CREYSEL, J.— "Précis d'Anatomie Médico-chirurgicale". Maloine, Paris, 1951.

PATURET, G.— "Traité d'Anatomie Humaine", T. III. Masson et Cie., Paris, 1958.

PICQUE, R.— "Traité pratique d'anatomie chirurgicale et de Médicine opératoire", T. II: 601; 1913.

POIRIER, P. y CHARPY, A.— "Traité d'Anatomie Humaine", T. IV, fasc. 2. Masson et Cie., Paris, 1903.

ROUVIERE, H.— "Tratado de Anatomía Humana", T. II. Ed. Bailly-Bailliere, Madrid, 1956.

RUBINSTEIN, P.— "Patología de las pleuras". Ed. Beta, Buenos Aires, 1952.

SAUERBRUCH, F.— "Cirugía del tórax". Ed. Labor, Barcelona, 1926.

SEBILEAU, P.— "Démonstrations d'Anatomie". Stenheil, Paris, 245; 1892.

SEBILEAU, P. y TRUFFERT, P.— "Le carrefour aérodigestif". Arnette, Paris, 1924.

SOTO BLANCO, J.— Diagnóstico topográfico de los procesos pleuropulmonares. Estudio anatómico, clínico y radiológico. "Arch. de Tisiol. y Pneumología", V. II, Nº 2: 139-208; Montevideo, 1943.

TESTUT, L. y JACOB, O.— "Traité d'Anatomie topographique". Paris, 1922.

TESTUT, L. y LATARJET, A.— "Traité d'Anatomie Humaine", T. III, fasc. 9. Paris, 1928.

TRUFFERT, P.— La suspension du dome pleural et son role dans les résultats de la collapsothérapie apicale (Etude anatomique). "Arch. Méd.-chir. de l'App. Resp.", T. VI, Nº 3: 199-209; 1931.