EL MECANISMO DE LA SEUDO - LITIASIS BILIAR DE ORIGEN HIDATIDICO

A. Graña y P. Gaudiano (1)

En 1910 Quenu ([13]) basado en numerosas observaciones propias y de otros autores, destacó la frecuencia del *síntoma dolor en el quiste hidatídico del hígado;* este síntoma puede aparecer con caracteres muy variados, y con cierta frecuencia en forma de crisis periódicas muy violentas, con todos los caracteres del cólico hepático que acompaña a la litiasis biliar. A veces el dolor es seguido por fiebre e ictericia con lo cual la sintomatología del cólico litiásico es entonces completa. Pero lo más interesante de la observación de Quenu, es que en algunos de estos pacientes la operación demostró que *las vías biliares no estaban enfermas* y que el quiste hidatídico era hialino y a veces colocado en la cara superior del hígado, muy alejado por lo tanto de las vías biliares principales. Estos casos fueron reunidos por Quenu con la denominación general *de seudo-litiasis biliar por quiste hidatídico de hígado;* como patogenia este autor pensó en una reacción peritoneal aséptica provocada por la toxicidad del líquido hidatídico. Dévé ([5]) al estudiar el cólico hepático de origen hidatídico, sostiene que cuando se descarta la existencia de una litiasis concomitante, en el 95 % el cólico se debe a la penetración de elementos hidatídicos en las vías biliares.

Ivanissevich ([11]) en un análisis de 184 historias clínicas de hidatidosis hepáticas, encuentra que el síntoma dolor se presentó en 148 casos y de ellos en 47 adoptó las características del cólico hepático; la litiasis vesicular sólo existía en 6 de ellos. Ivanissevich después de este amplio estudio estadístico comparte la opinión de Dévé de que en el 95 % de los casos, los cólicos hepáticos

(1) Trabajo de la Clínica de Nutrición y Gastroenterología y del Centro de Hepatología (Prof. B. Varela Fuentes). Montevideo.

traducen la invasión de vesículas o trozos de membranas hidatídicas en los conductos biliares.

Para el número menor de casos en que no ha habido rotura del quiste y su contenido es hialino, emite la hipótesis, de que el quiste, antes de abrirse, puede lanzar a los canalículos biliares, partículas de descamación de la membrana madre, las que al chocar contra las vías biliares desencadenarían el síndrome doloroso.

Varela Fuentes ([15]) hizo la exploración funcional vesicular por la colecistografía y la prueba de Meltzer-Lyon en 12 casos de estas formas dolorosas, encontrando en 9 ausencia de colecistograma y en 8 prueba de Meltzer-Lyon negativa. En uno de los casos, la funcionalidad vesicular, investigada por estos dos medios recuperó su normalidad a los 34 días de extirpado el quiste. Recordando que la éstasis vesicular basta por sí sola para provocar cólicos hepáticos, dicho autor llama la atención sobre la frecuencia con que la encuentra en esta forma seudo-litiásica, lo que podría servir de base para explicar las manifestaciones dolorosas.

Por los casos publicados y por nuestras observaciones personales, uno de nosotros ha destacado la frecuencia con que este síndrome seudo-litiásico se presenta en pacientes con quistes calcificados de hígado ([6]). En varias publicaciones (6, 7, 8, 9) hemos señalado la mejoría notable, a veces con desaparición total de sus molestias, que se produce al someter a estos enfermos a las inyecciones repetidas de líquido hidatídico con un fin desensibilizante. La mejoría clínica observada, así como las modificaciones humorales observadas, nos ha llevado a pensar que estos cuadros dolorosos puedan responder a manifestaciones hepatobiliares de alergia hidatídica. La observación que presentamos en este trabajo, nos lleva a afirmar con más fuerza esta nueva interpretación patogénica de la seudo-litiasis de Quenu por quiste calcificado de hígado.

Por otra parte la existencia de cólicos hepáticos en el curso de las colecistopatías de origen alérgico, ha sido repetidamente señalada (Graham, Cole, Copher y Moore ([10]); Varela Fuentes y Recarte ([16]).

I. C., 34 años. Enferma con dispepsia de tipo hepato-vesicular desde hace 5 años y que hace 6 meses tiene un intenso dolor a tipo cólico en el epigastrio irradiado al H. D. y acompañado de un estado lipotímico. Este dolor

se repite varias veces en el curso de estos 6 meses y en el último, producido hace 15 días, se acompaña de chucho de frío y es seguido de una ictericia franca, con coluria y materias de color normal. Al examen clínico la enferma presenta un deficiente estado de nutrición (48 kgs. de peso), subictericia

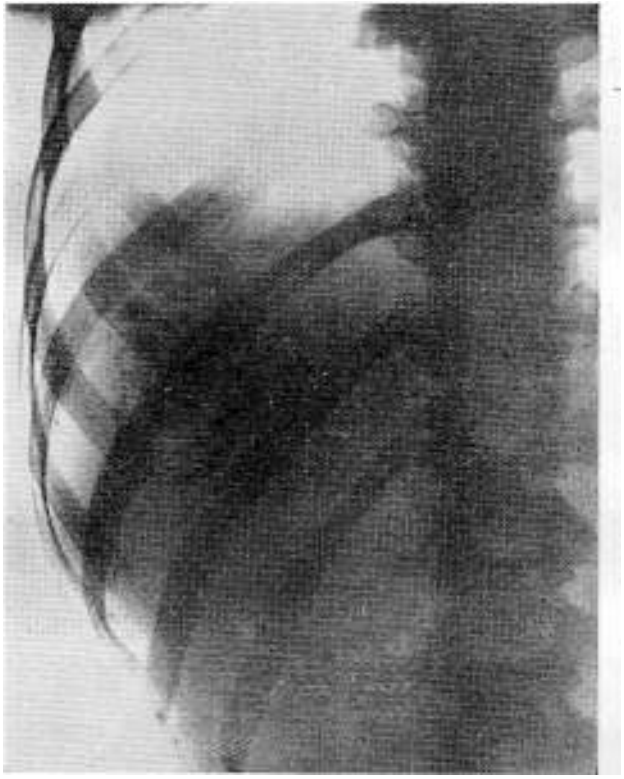

PLACA I

conjuntival, un hígado duro que rebasa 6 centímetros el reborde costal, con dolor en el punto vesicular, sin esplenomegalia. Exploración funcional vesicular: la vesícula no responde a la instilación de sulfato de magnesia y de aceite en el duodeno aunque el jugo duodenal está teñido de bilis (Meltzer-Lyon negativo). Cuando la subictericia había desaparecido, no se obtiene colecistograma ni con el tetrayodo ni con el ácido yodo-fenil-propiónico (Pheniodol de Glaxo). Al hacer las placas para la colecistografía se observa en el hígado una imagen calcificada del tamaño de una mandarina que en perfil se proyecta sobre la parte póstero-superior del lóbulo derecho del hígado. Placa I y II). Diagnóstico biológico de la hidatidosis; Casoni: positivo intenso. Eosinofilia sanguínea: 16 %. Ghedini-Weinberg: positivo.

Tratamiento: Durante 2 meses la enferma es sometida a inyecciones progresivamente crecientes de líquido hidatídico empezando con 0.5 c.c. por vía subcutánea. Las inyecciones fueron administradas cada 2 días, llegando a inyectar 20 c.c. por vez en las últimas inyecciones. Durante los primeros 15 días del tra-

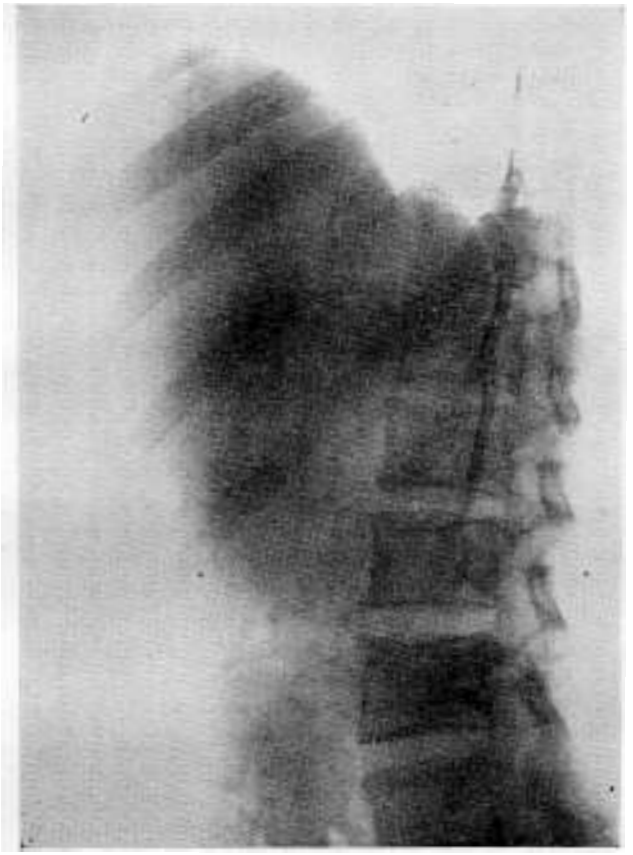

PLACA II

tamiento se observa una marcada acentuación de los trastornos que padecía la enferma; los cólicos se repiten casi diariamente y aparecen vómitos biliosos. Luego se nota una mejoría progresiva en su estado general, los dolores desaparecen, el apetito y el peso aumentan y el hígado disminuye progresivamente de tamaño.

Dos meses más tarde cuando la enferma ha recibido unos 120 c.c. de líquido hidatídico, es dada de alta con un peso de 5 kgs. superior al de su ingreso, con un hígado que no se palpa y con una *vesícula que responde al instilar el sulfato de magnesio* (*Meltzer-Lyon* positivo), pero que no da sombra visible después

PLACA III

del tetrayodo. Bajo la acción de las inyecciones del líquido hidatídico, en el curso del tratamiento, se pudo observar que en cierto momento la eosinofilia sanguínea había pasado del 18 a 27 % y las aglutininas para glóbulos de carnero del 1:7 al 1:56. Siete meses después, a pesar de haber suprimido las inyecciones de líquido hidatídico, se mantiene el buen estado general, no han habido cólicos hepáticos, el hígado no se palpa y la enferma ha aumentado 12 kgs. de peso. La vesícula responde a la instilación del sulfato de magnesio, dando una bilis oscura de éstasis vesicular; *con el tetrayodo da una sombra pálida, grande, sin cálculo, con todas las características de un colecistograma correspondiente a una éstasis vesicular (Placa III).*

Comentario. — La existencia de reacciones biológicas positivas, nos dicen que este quiste calcificado estaba en plena actividad alergénica y la acentuación de los trastornos por las primeras inyecciones de líquido hidatídico, con la mejoría subsiguiente, nos llevan a pensar en el mecanismo alérgico de la seudo-litiasis biliar de esta enferma. *La falta de una lesión orgánica importante de la vesícula biliar, fué corroborada por la recuperación de la funcionalidad vesicular con Meltzer-Lyon y colecistograma positivos.*

El problema clínico y terapéutico del quiste hidatídico calcificado de hígado.

Como lo hacen notar Delfor del Valle y Donovan (4) este capítulo fué considerado muy ligeramente en la seccional de hidatología del Congreso de Medicina de B. Aires de 1922; sin embárgo los numerosos trastornos que él puede ocasionar merecen una atención particular. Los autores citados (4) al operar un paciente, con cuadros típicos de cólicos hepáticos, encuentran un quiste hidatídico calcificado de hígado y una vesícula sin cálculos pero con paredes espesadas y edematosas.

Castex, Romano y Beretervide (3) presentan la historia de una enferma con trastornos dispépticos y cólicos hepáticos de 10 años de duración, que en el último año de su enfermedad, hace cuadros de ictericia a repetición, por lo cual es operada con el diagnóstico clínico y radiológico de litiasis biliar; a la operación encuentran una vesícula de tamaño y aspecto normal, sin adherencias, y por detrás de ella, en la cara inferior del hígado, se percibe una masa dura, calcificada, que abierta da lugar a la salida de membranas hidatídicas envueltas en un magma gelatiniforme. Reyes y Derqui (14) presentan una observación muy demostrativa de seudo-litiasis biliar en un paciente portador de un pequeño quiste hidatídico calcificado, situado en la cara posterior del hígado, que al ser abierto da lugar a la salida de un magma blanquecino de aspecto caseoso. Calcagno, Vivoli y Corbella (2) a propósito de un caso de quiste hidatídico calcificado con sintomatología dolorosa y trastornos digestivos, hacen interesantes consideraciones sobre la fertilidad de los quistes caseoso-calcificados. Para llegar a la calcificación los quistes deben pa-

sar por una serie de alteraciones y el parásito termina por morir cuando el proceso degenerativo está muy avanzado. Estas alteraciones están representadas según Calcagno y colab. (2) por la degeneración hialina de la periquística, continuándose por la caseificación y terminando por la incrustación de calcio; por eso proponen llamarles quistes caseoso-calcificados.

Como vemos la *presencia de un quiste calcificado o caseoso-calcificado de hígado, produce en ciertas ocasiones profundos trastornos hepato-biliares que obligan a tomar una activa decisión terapéutica.* Con respecto a este punto Jauregui (12) sostiene que dado los peligros que trae su extirpación en block, los quistes calcificados no deben ser operados, salvo indicaciones especiales, y cuando el quiste sea periférico y de tamaño reducido. El mismo criterio sostiene Arce (1) al considerar las técnicas operatorias. Frente a estas contraindicaciones de orden operatoria, creemos de interés el señalar el posible mecanismo alérgico de los trastornos anatómico-funcionales hepato-vesiculares del quiste hidatídico calcificado de hígado, dado los alentadores resultados terapéuticos que esta interpretación trae consigo. Hacemos notar que la ictericia y el aumento de tamaño del hígado, en el curso de las hepatopatías alérgicas, han sido explicadas por una tumefacción edematosa en la región de la ampolla de Vater o en los conductillos biliares, produciendo una ictericia por obstrucción. El dolor a tipo cólico hepático que a veces se presenta, se ha explicado sobre la base de un edema súbito y transitorio del hígado y vías biliares y una súbita hiperemia con distensión de la cápsula hepática.

Sumario

Presentamos un nuevo caso de seudo-litiasis biliar con exclusión funcional vesicular y gran hepatomegalia por quiste hidatídico calcificado de hígado.

La desensibilización con líquido hidatídico permitió obtener una desaparición de los trastornos subjetivos, desaparición de la hepatomegalia y una restitución de la funcionalidad vesicular.

Revisamos en forma sumaria el problema clínico y terapéutico del quiste hidatídico, calcificado, de hígado, y planteamos el mecanismo alérgico como base de los trastornos hepato-vesiculares en algunos de estos casos.

Summary

The authors present a new case of biliary pseudo-lithiasis with gallbladder functional troubles and an increased liver by hydatid cyst of the liver with calcification.

The desensibilization with hydatid liquid permitted them, to obtain the elimination of subjective troubles, liver reached the normal size and normalization of the gallbladder function was obtained.

The authors revise, in a summary form, the clinic and therapeutic problem about the hydatid cyst of the liver with calcification and propose the allergy mechanismus as base of the liver and glallbladder troubles.

BIBLIOGRAFÍA

1) ARCE (J.). — Quistes hidáticos calcificados de hígado. — *Bolet. y Trab. de la Soc. de Cirug. de B. Aires*, 1937, 21, 255.
2) CALCAGNO (B. N.), VIVOLI (D.) y CORBELLA (E. G.). — Quiste hidático caseoso-calcificado de hígado. — *Bolet. y Trab. de la Soc. de Cirug. de B. Aires*, 1937, 21, 660.
3) CASTEX (M. R.), ROMANO (N.) y BERETERVIDE (J. J.). — Quiste hidático de hígado de forma pseudo-litiásica. *La Prensa M Argentina*, 1925, 11, 1985.
4) DELFOR DEL VALLE (H.) y DONOVAN (R. E.). — Quiste hidático calcificado de hígado. *Bolet. y Trab. de la Soc. de Cirug. de B. Aires*, 1927, 11, 704.
5) DÉVÉ (F.). — Le colique hépatique hydatique. Sa valeur semiologique. *Comp. rend. Soc. Biol.*, 1919, p. 232 y 242.
6) GRAÑA A.). — Manifestaciones clínicas y humorales de algunos quistes hidátios calcificados de hígado. Resultados obtenidos con la terapéutica biológica. — Libro de "Patología Digestiva", de Varela Fuentes y García Capurro. Capit. 28. Edit. Espasa-Calpe. B. Aires, IIª Edic. 1943.
7) GRAÑA (A.) — El tratamiento biológico de la hidatidosis. Su acción sobre algunas manifestaciones de alergia hidatídica. — *El Día Médico*. B. Aires, 1942, 14, 1092.
8) GRAÑA (A.). — Acción del tratamiento biológico de la hidatidosis sobre la llamada seudo-litiasis biliar de origen hidático. *Arch. Urug. de Med. Cirug. y Esp.*, 1943, 23, 462.
9) GRAÑA (A.). — El tratamiento biológico de la hidatidosis. *La Prensa Med. Argentina*, 1944, 31, Nº 16.

10) GRAHAM, COLE, COPHER y MOORE. — Diseases of the gallbladder and bileducts. — 1928, pág. 177. Ed. Lea y Febriger. Filadelfia.
11) IVANISSEVICH (O.). — El cólico hepático del origen hidático. *Bol. del Inst. de Clin. Quirurg. B. Aires*, 1927, 3, 11.
12) JAUREGUI (P.). — Bolet. y Trab. de la Soc. de Cirug. de B. Aires, 1937, 21, 729.
13) QUENU (E.) Le douleur dans les kystes hydatiques du foi. *Rev. de Chirug.*, 1910. 2, 945.
14) REYES (M.) y DERQUI (M.). — Quiste calcificado de hígado a forma pseudo-litiásica. *Bol. y Trab. de la Soc. de Cirug. de B. Aires*, 1937, 21, 255.
15) VARELA FUENTES (B.). — Pseudo-litiasis biliar por quiste hidático del hígado. *Bolet. de la Soc. de Cirug. de Montevideo*, 1931, 2, 214.
16) VARELA FUENTES (B.), RECARTE (P.). — Resultados de las investigaciones de alergia digestiva en nuestra práctica gastro-enterológica. *Arch. Urug. de Med. Cirug y Esp.*, 1941, 19, 487.

COMENTARIO HECHO AL TRABAJO DEL Dr. A. GRAÑA

Prof. Dr. Chifflet. — En la sesión anterior el Dr. Graña presentó una observación de quiste hidatídico calcificado del hígado con cólicos hepáticos, que cedieron a la medicación con antígeno hidático. En el curso de sus palabras tocó numerosos puntos de un alto interés científico y de indudable valor práctico, pero mi deseo es referirme sólo a algunos de ellos.

Considero que esta observación, como otras que el colega ha traído a la Sociedad muestran un hecho de indiscutible evidencia: la medicación antigénica además de otras acciones, impide la producción de cólicos hepáticos. Ese es el hecho, claro y terminante. Y es útil conocerlo porque más de una vez la supresión del síndrome doloroso puede ser todo en la acción del médico.

Pero en el terreno de la realización terapéutica no hay que olvidar que la maravillosa arma que se nos entrega, es en fin de cuentas una medicación sintomática. Todo lo grande que sea por sus proyecciones científicas no puede llegar a hacernos olvidar que hay un parásito en una cavidad intrahepática y que el único camino para el tratamiento racional es la supresión del parásito y de la actividad del foco adventicial.

Es atrás de esta afirmación de práctico vulgar que debe colocarse la medicación antigénica con sus altos problemas de investigación científica. Porque la enferma del Dr. Graña ya no tiene cólicos hepáticos, pero conserva su parásito, su adventicia enferma y el proceso hepato-biliar que los acompaña. No es posible saber hasta cuando se mantendrá el estado floreciente actual, si será por el resto de su vida o terminará mañana. Porque el parásito puede estar vivo y seguir su crecimiento y la altera-

ción tisular de la adventicia, sigue actuando sobre el parénquima hepático y las vías biliares no ya como alérgeno, pero si como cuerpo extraño, como foco de infección, como tejido en actividad degenerativa.

Es por estos motivos que junto a la satisfacción de ver la investigación científica, conduciendo a terapéuticas sintomáticas racionales eficientes, no debemos perder el hilo de la orientación terapéutica que en el caso actual es la liquidación del proceso quístico. No correr el riesgo de dejarse absorber por el entusiasmo de estos éxitos y tener bien incorporado a nuestro conocimiento la idea de que la medicación antigénica no reemplaza la terapéutica quirúrgica sino que la complementa y da alivio cuando esa acción cruenta está contraindicada.

El mecanismo de acción del antígeno para provocar la desaparición de los cólicos hepáticos ha sido claramente presentado por el Dr. Graña. Contribuye así con un aporte de alto interés especulativo en el terreno de la patogenia del cólico hepático en general. En lo que se refiere a los problemas de la equinococosis en sus relaciones con el cólico hepático, expuse en 1943 mi opinión al respecto.

Dr. Etchegorry. — Diré que soy un poco escéptico en lo que se refiere a estos sufrimientos de quistes hidáticos calcificados repercutiendo en la vesícula biliar, pues por otra parte, podría mostrar una cantidad de enfermos que no tienen quiste hidático calcificado y que tienen esos dolores y se curan de la misma manera que la enferma del Dr. Graña.

Tampoco me convence el tratamiento por desensibilizante, pues todo el mundo sabe que estas sustancias son proteínas y existe una proteinoterapia general la cual en algunos casos da buenos resultados.

En general pués soy escéptico y no creo que un quiste calcificado que está colocado a distancia de la vesícula sea el cupable de los sufrimientos de ésta. Para mí la única comprobación posible sería que sacando el quiste la vesícula dejaría de sufrir.

En cuanto a la segunda parte si se debe o no intervenir, por principio sostengo que se debe extirpar siempre que sea posible todo lo que molesta, entendiendo por molestia todo lo que puede representar un peligro de muerte para el enfermo. Esos quistes muy a menudo pasan inadvertidos y solo son hallazgos radiológicos, a veces difíciles de interpretar. Recuerdo el caso del padre de un colega a quien se le hizo diag. de neo pulmonar, cuando la sombra sospechosa no era otra cosa que un q. h. pulm. calcificado. La evolución así lo demostró. En una enferma en plena oclusión intestinal por neo palpable del colon izq., la placa mostraba un q. h. calcificado en el fl. derecho del cual la portadora no tenía ni noticias. Así pues, el comportamiento de estos q. h. calcificados es "correcto" y no deben por lo tanto extirparse más que aquellos que causan algún trastorno real y no más o menos fabricado.