



**Estenosis congénita del canal anal. Caso clínico**  
**Congenital stenosis of the anal canal. Clinical case**  
**Estenose congênita do canal anal. Caso clínico**

Gabriela Carro

[gabrielacarroz@gmail.com](mailto:gabrielacarroz@gmail.com)

0000-0002-3100-8123

Asistente titular Clínica Quirúrgica Pediátrica.  
Centro Hospitalario Pereira Rossell. Montevideo, Uruguay.

Paul Puglia

[paulpuglia@gmail.com](mailto:paulpuglia@gmail.com)

0000-0003-0515-647X

Profesor Adjunto Clínica Quirúrgica Pediátrica.  
Hospitalario Pereira Rossell. Montevideo, Uruguay.

José Salsamendi

[josesalsamendi@gmail.com](mailto:josesalsamendi@gmail.com)

0000-0002-6656-9705

Residente Clínica Quirúrgica Pediátrica.  
Hospitalario Pereira Rossell. Montevideo, Uruguay.

Gabriel Giannini

[gagiannini@gmail.com](mailto:gagiannini@gmail.com)

0009-0006-3845-1132

Profesor Clínica Quirúrgica Pediátrica.  
Hospitalario Pereira Rossell. Montevideo, Uruguay.

Recibido: 18/12/2023

Aceptado: 26/09/2024

## Resumen

La estenosis del canal anal es una forma infrecuente de malformación anorrectal, representando el 1%. Existen pocos casos registrados sobre esta patología.<sup>1</sup>

Se trata de una entidad donde el ano presenta una estenosis de longitud variable, se encuentra normo-implantado, de apariencia normal, rodeado de complejo esfinteriano adecuado.

Se debe descartar la presencia de malformaciones asociadas, cardiovasculares, renales, osteoarticulares, y especialmente se debe evaluar la presencia de masa pre-sacra, pudiendo presentarse teratomas, mielomeningocele anterior, entre otras.

El tratamiento quirúrgico consiste en reseca el sector estenótico, realizar anoplastia respetando el complejo esfinteriano mediante un abordaje posterior, sin disección de la cara anterior del recto

Debido a la presencia de un complejo esfinteriano circundante normal, el pronóstico funcional intestinal de estos pacientes es excelente.

Presentamos el primer caso clínico en nuestro país de un paciente con estenosis del canal anal, su forma de presentación, tratamiento quirúrgico y evolución.

**Palabras Claves:** canal anal, malformación anorrectal, cirugía, coloproctología

## Abstract

Anal canal stenosis is a rare form of anorectal malformation, representing 1%. There are few registered cases and there is little literature on this entity.

It is an entity where the anus presents a stenosis of variable length, is normo-implanted, with a normal appearance, surrounded by an adequate sphincter complex.

The presence of associated cardiovascular, renal, and osteoarticular malformations must be ruled out, and especially the presence of a presacral mass must be evaluated, which may present teratomas, anterior myelomeingocele, among others.

Surgical treatment consists of respecting the sphincter complex through a posterior approach, without dissection of the anterior face of the rectum.

Due to the presence of a normal surrounding sphincter complex, the intestinal functional prognosis of these patients is excellent.

We present the first clinical case in our setting of a patient with stenosis of the anal canal, its form of presentation, surgical treatment and evolution.

**Key words:** anal canal, anorectal malformation, surgery, coloproctology

## Resumo

A estenose do canal anal é uma forma rara de malformação anorretal, representando 1%. Existem poucos casos registrados e há pouca literatura sobre esta entidade.

É uma entidade onde o ânus apresenta estenose de comprimento variável, é normo-implantado, de aspecto normal, circundado por um complexo esfíncteriano adequado.

Deve-se descartar a presença de malformações cardiovasculares, renais e osteoarticulares associadas e, principalmente, avaliar a presença de massa pré-sacral, que pode apresentar teratomas, mielomeingocele anterior, entre outros.

O tratamento cirúrgico consiste em respeitar o complexo esfíncteriano por via posterior, sem dissecção da face anterior do reto.

Devido à presença de um complexo esfíncteriano circundante normal, o prognóstico funcional intestinal destes pacientes é excelente.

Apresentamos o primeiro caso clínico em nosso meio de paciente com estenose do canal anal, sua forma de apresentação, tratamento cirúrgico e evolução.

**Palavras-chave:** canal anal, malformação anorretal, cirurgia, coloproctologia

## Introducción

La estenosis del canal anal es una forma infrecuente de malformación anorrectal. Existe escasa literatura sobre esta entidad.

Dentro de las formas infrecuentes de malformaciones anorrectales, la estenosis del canal anal y la atresia rectal representan el 1%.

La estenosis anal se caracteriza por un sector de extensión variable inextensible, estenótico, con ano normo-implantado y rodeado por complejo esfinteriano normal.

La atresia rectal presenta igualmente un ano normo-implantado rodeado de complejo muscular normal, pero existe una discontinuidad en la luz, con imposibilidad de expulsar meconio, así como imposibilidad de pasar una sonda o bujía más allá de 2 cm.<sup>2</sup> lo que se manifiesta como un anillo fibroso.

El canal anal deriva del ectodermo, la estenosis a este nivel podría ser causada por la involución incompleta de la membrana cloacal. Por otra parte, en la patogenia de la atresia rectal podrían estar implicados fenómenos vasculares intraútero.<sup>3</sup> En ambas, el objetivo a la hora de la reparación es preservar el canal anal, la línea pectínea y el complejo muscular, por lo que la mayoría de las técnicas descriptas preservan la pared anterior del canal anal.

Dado que el complejo muscular está indemne estos pacientes tienen excelente control esfinteriano y se debe evitar reseca el canal anal.<sup>4</sup>

La forma de presentación es variable. En la atresia rectal el cuadro clínico se manifiesta en las primeras horas de vida por una falta en la expulsión de meconio, al examen físico no se logra pasar sonda ni bujía hacia proximal, encontrándose un stop aproximadamente a 2 cm del margen anal.

En la estenosis del canal anal tiene una forma de presentación más variable, dependiendo de la severidad y la longitud del sector estenótico por lo que puede presentarse mediante la ausencia en la expulsión de meconio inicialmente, como en el caso de nuestro paciente, hasta formas con deposiciones parciales, con estreñimiento severo, lo que lleva a la formación de un megarrecto.

El estreñimiento acompañado de megarrecto es resultado de la obstrucción a la salida con dilatación progresiva del sector sano en pacientes donde el diagnóstico se realiza de forma tardía.<sup>5</sup>

Otro tipo inusual de malformación anorrectal es el denominado “funnelanus” o ano en embudo. Se trata de una estenosis a nivel del esfínter interno, caracterizada por una extensión de la piel perianal hasta la unión con la mucosa rectal, sin zona de transición. El primer reporte de caso de “funnelanus” congénito fue en 1970 descrito por Nixon.<sup>6</sup>

Se plantea que el “funnelanus” es una variante rara dentro de las malformaciones anorrectales, representando aproximadamente el 3,5%. Tiene características particulares como el ano normo-implantado, es decir en el centro del complejo esfinteriano.

Asocian malformaciones vertebrales, especialmente sacro en cimitarra y tumoración presacra, con más frecuencia, teratomas.<sup>6</sup>

## Caso clínico

Se trata de un paciente de sexo masculino, embarazo bien controlado y tolerado, recién nacido de 35 semanas, vigoroso, peso acorde, que nace en una ciudad donde no hay cirujano pediátrico. Al nacimiento presenta al examen hipospadias coronal, resto sin malformaciones visibles.

Ausencia de expulsión espontánea de meconio en las primeras 48 horas de vida, lo cual se acompaña de distensión abdominal y vómitos biliosos. Se deriva a una institución para valoración con cirujano pediátrico. Se realiza en ese momento radiografía de abdomen que muestra asas dilatadas simétricas y ausencia de gas a nivel distal. **(Fig.1)**

Es valorado por cirujano de guardia, realiza un lavado colónico con sonda fina el cual fue efectivo, con expulsión de abundante meconio. Se plantea enfermedad de Hirschsprung y se inician lavados colónicos programados hasta realización de biopsia rectal.

Se coordina biopsia rectal donde se evidencia imposibilidad de realizar tacto rectal con el paciente anestesiado, se coloca separador de LoneStar® donde se encuentra estenosis del canal anal. **(Fig.2a)**

Dado imposibilidad de realizar biopsia rectal se decide realizar colon por enema donde se identifica estenosis del canal anal de aproximadamente 2 cm de longitud.

Del estudio de malformaciones asociadas se descarta masa pre-sacra, así como médula amarrada. Desde el punto de vista cardiovascular no presenta patología y a nivel genitourinario se identifica riñón derecho mal-rotado, desde el punto de vista urológico hipospadias y criptorquidia bilateral. Es derivado a policlínica de urología para su estudio y tratamiento.

Se otorga el alta con lavados colónicos programados (nursing) por parte de los padres, se realiza cirugía de coordinación luego de un mes.

De la técnica quirúrgica se coloca sonda vesical, posición en navaja. Se comprueba con estimulador la posición del ano en centro de complejo esfinteriano, se incide en forma sagital posterior desde punto donde se topografía punta de cóccix hasta margen posterior del ano. Se realiza abordaje por línea media hasta identificar fascia pre-sacra la cual se abre localizando el recto de características normales por debajo de ésta. Se libera recto por sus caras posterior y laterales, manteniendo cara anterior intacta, hasta lograr descenso sin tensión. **(Fig.2b)**

Se realiza una incisión a nivel de canal anal por su parte posterior sobre línea media, hasta llegar a recto sano, **(Fig.3a)** el cual formará la hemi-circunferencia posterior del ano.

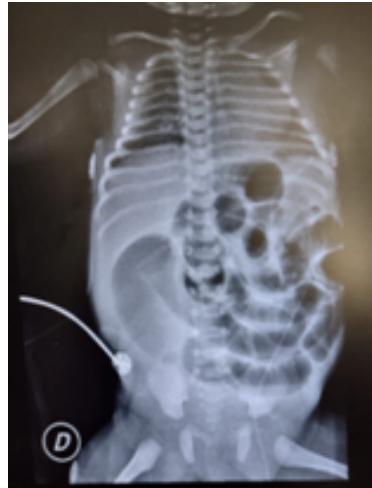Se realiza plastia lateral con Polidioxanona 5,0 surget. **(Fig.3b)**

La anoplastia se realiza con puntos separados de Polidioxanona 5.0. **(Fig.3b)**

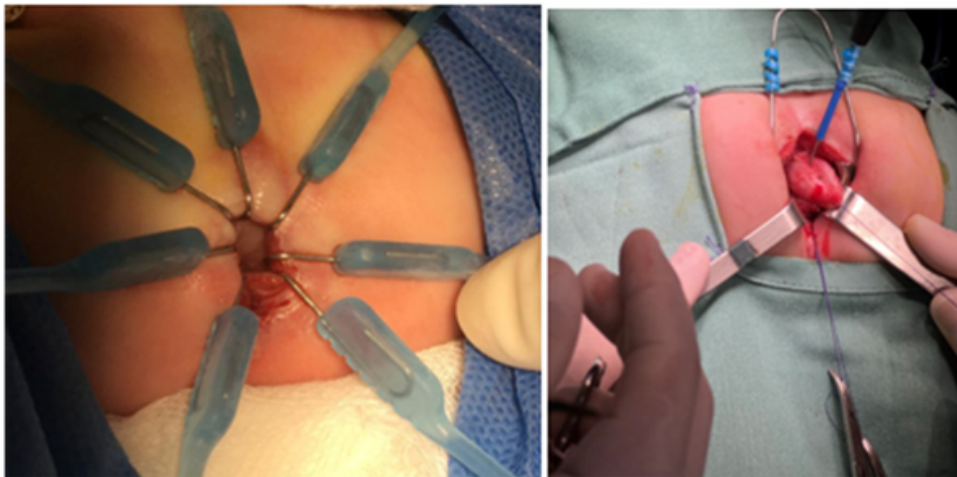
Se cierra incisión posterior sin dejar espacios residuales. Se pasa bujía 10 de Hegar sin dificultad.

El paciente presenta deposiciones espontáneas en el 2do. día post operatorio. A los 15 días se comienza dilatación con bujías de calibre creciente con buena evolución.

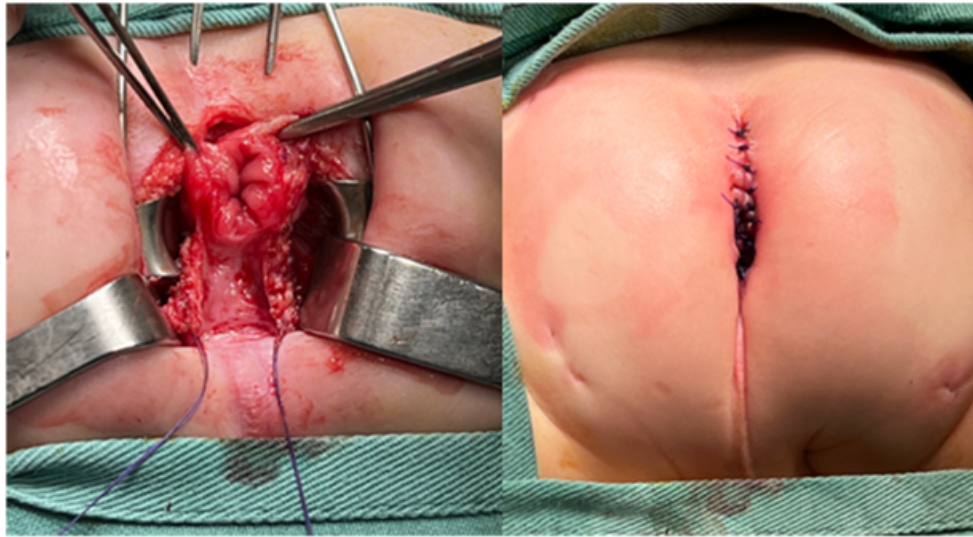
Cumple plan de dilataciones completo. A los 6 meses del post operatorio presenta deposiciones diarias pastosas sin dificultad. Mantiene control en coloproctología actualmente, tiene pendiente corrección de hipospadias por parte del equipo de urología y descenso y pexia testicular bilateral. Se realizaron interconsultas pertinentes con endocrinología pediátrica y genetista por presentar asociación de hipospadias-criptorquidia.



**Fig.1:** Asas dilatadas, ausencia de gas distal



**Fig.2a:** Estenosis canal anal. **Fig. 2b:** Liberación recto normal por su cara posterior y lateral



**Fig.3a:** se abre canal anal por pared posterior. **Fig.3b:** Resultado final, pasa bújía 10 sin dificultad

## Discusión

Las malformaciones anorrectales tienen una incidencia de 1 cada 5.000 nacidos vivos. Es difícil clasificarlas como grupos definidos diferentes, ya que más bien configuran un espectro clínicamente.

Existen múltiples clasificaciones, la más reciente y práctica se creó en 2005 y cada tipo según el lugar donde termina el recto. Se encuentran por frecuencia en varones la fístula perineal, recto-bulbar, recto-prostática. En niñas fístula recto-perineal, recto-vestibular y cloaca. También dentro de este grupo. Se incluyen la malformación sin fístula y la estenosis anal.

Otro grupo de variantes más raras engloba el pouch de colon, la atresia rectal, la fístula recto-vaginal, así como la fístula en H.<sup>7</sup>

La estenosis congénita del canal anal es un tipo raro de malformación anorrectal, representando menos del 1%. Se define como un ano normoimplantado, rodeado de complejo esfinteriano normal, pero de calibre angosto y poco distensible. Se ha planteado una fórmula para calcular el calibre anal esperado para el peso de la siguiente manera:<sup>8</sup>

Calibre en mm= 1.34 x peso(kg)+6.8.

La estenosis del canal anal se diferencia de otros tipos de malformaciones anorrectales con ano normoimplantado, como es el caso de la atresia rectal, en que en esta última hay un stop aproximadamente a los 2 cm del margen anal, con imposibilidad de progresar en sentido proximal, la presentación clínica se da en los primeros días de vida por imposibilidad de expulsar meconio. A su vez en esta entidad el canal anal es distensible.

La estenosis congénita del canal anal se trata de un sector de longitud variable, el cual es inextensible, pero que mantiene una luz estrecha, por lo que en general puede pasarse una sonda fina.

Una entidad diferente el “funnelanus”, donde la apariencia de embudo del canal anal debe hacer sospechar el diagnóstico, existe una estenosis del esfínter interno con un anillo estenótico en la unión con la mucosa rectal.

El intestino posterior da lugar al tercio distal del colon transverso, descendente, sigmoides, recto y sector superior del canal anal y la porción distal del mismo forma el sector posterior de la cloaca, el canal anorrectal primitivo. El alantoides se introduce en el sector anterior, dando el seno urogenital primitivo. El sector ventral de la cloaca está cubierto por ectodermo. Una capa de mesodermo, el septo uorrectal separa la región entre el alantoides y el intestino posterior. A medida que el embrión crece el septo uorrectal se acerca a la membrana cloacal y al final de la séptima semana ésta se rompe creando una apertura para el intestino posterior y una ventral para el seno urogenital. Entre ambas el septo urogenital formará el cuerpo perineal. El sector distal del canal anal deriva del ectodermo. La degeneración de la membrana cloacal va a establecer la continuidad entre el sector superior del canal anal y el inferior. Fallas en la expresión de genes, así como falla en la perforación de la membrana cloacal se plantean como causales de malformaciones anorrectales.<sup>10</sup>

Al examen todas estas variantes pueden pasar desapercibidas de inicio, dado que el ano presenta una apariencia normal, localizado en el centro del complejo esfinteriano, si bien al examen detallado se puede evidenciar en el caso del “funnelanus” un ano con apariencia de embudo. A la palpación la atresia rectal impedirá el pasaje de una sonda hacia proximal, no logrando la expulsión de meconio. En el caso de la estenosis del canal anal, la palpación será imposible o dificultosa, pero en general se logra pasar una sonda obteniendo meconio y permitiendo la evacuación del mismo.

En algunos casos se presentan posteriormente como estreñimiento de difícil manejo, con mega-recto, el cual es secundario a la dilatación persistente por imposibilidad de evacuar correctamente. En estos casos, los síntomas de estreñimiento pueden persistir luego de la cirugía, lo que requiere el seguimiento cercano para el manejo de la función intestinal.<sup>11</sup>

Como en todas las malformaciones anorrectales, se debe estudiar la asociación con otras posibles malformaciones, como cardiovasculares, renales, vertebrales, de los miembros, lo que se denomina asociación VACTERL referido a la presencia de malformaciones vertebrales(V), cardiovasculares(C), traqueo-esofágicas(TE), renales(R), de miembros(L).

Para la pesquisa de las mencionadas malformaciones se solicita de forma obligatoria radiografía de columna y miembros, radiografía de pelvis, ecocardiograma, así como ecografía de aparato urinario.

Hasta 30% de estos pacientes con estenosis del canal anal presentan masas pre-sacras, formando el síndrome de Currarino (triada formada por malformación anorrectal, disgenesia sacra y masa pre-sacra), por lo tanto, es obligatorio la búsqueda de las mismas, ya sea mediante ecografía en etapa neonatal o resonancia magnética. Las masas pre-sacras más comúnmente encontradas son teratomas, lipomas pre-sacros, mielomeningocele anterior.<sup>12</sup>

La técnica quirúrgica descrita para los casos de estenosis congénita del canal anal preconiza mantener la cara anterior y el recto intactos, lo que permite asegurar la indemnidad del complejo esfinteriano, el cual es normal, y a su vez evitar posibles lesiones de vagina o vía urinaria.

Se ha publicado, para los casos excepcionales donde la estenosis es fina y solamente a nivel de piel realizar una plastia de Heineke-Mikulicz, la cual se realiza mediante una incisión en sentido vertical con cierre en sentido horizontal, procedimiento muy utilizado en estenosis intestinales cortas.<sup>13</sup>

No es posible en nuestro paciente dado que presentaba una estenosis fibrosa larga de aproximadamente 2 cm de longitud.

Dado que el complejo esfinteriano es normal y se mantiene cara anterior sin disecar, los resultados desde el punto de vista funcional son excelentes en las publicaciones.<sup>14</sup>

En nuestro paciente, si bien el control es a corto plazo ha presentado una buena evolución sin elementos de estreñimiento. Y aunque por su edad no ha logrado el control esfinteriano, no presenta ensuciamiento y presenta deposiciones 1 o 2 veces al día.



## Bibliografía

1. Falco E, Chavarría O. Malformaciones ano-rectales. *Cir. Urug.* 1979;49(2):94-98.
2. Shehata S, ElSawaf M; Kotb, M. Transanal recto-anal anastomosis for treatment of rectal atresia: a review of 4 cases. *BMC Pediatric.* 2023;23(1):46. doi: 10.1186/s12887-023-03859-9.
3. Weledji E, Sinju M. Delay in diagnosis of congenital anal stenosis. *J. Pediatr. Surg. Case Rep.* 2016; 6:5-8. doi: 10.1016/j.epsc.2016.01.003
4. Lane VA, Wood RJ, Reck C, Skerritt C, Levitt MA. Rectal atresia and anal stenosis: the difference in the operative technique for these two distinct congenital anorectal malformations. *Tech Coloproctol.* 2016;20(4):249-54. doi: 10.1007/s10151-016-1435-5.
5. Soumalainen A, Wester T, Koivusalo A, Rintala RJ, Pakarinen MP. Congenital funnel anus in children: associated anomalies, surgical management and outcome. *Pediatric Surg Int.* 2007; 23(12):1167-70. doi: 10.1007/s00383-007-2024-5.
6. Rintala J, Jarvinen HJ. Congenital Funnel Anus. *J Pediatr Surg.* 1996;31(9):1308-10. doi: 10.1016/s0022-3468(96)90261-4.
7. Peña A, Bischoff A. (2015). *Surgical treatment of colorectal problems in children.* Springer.
8. Amerstorfer E, Schmiedeke E, Samuk I, Sloots CEJ, van Rooij I, Jenetzky E, et. al. Clinical Differentiation between a Normal Anus, Anterior Anus, Congenital Anal Stenosis, and Perineal Fistula: Definitions and Consequences- The ARM-Net Consortium Consensus. *Children (Basel).* 2022;9(6):831. doi: 10.3390/children9060831.
9. Mahomed AA, Driver CP, Nanthakumaran, S. Gardner ER, Youngson GG. Congenital funnel anus: investigation and novel management strategy. *J Pediatr Surg.* 2004;39(7):1119-21. doi: 10.1016/j.jpedsurg.2004.03.066.
10. Sadler TW. (2022). *Langman's medical embryology.* Lippincott Williams & Wilkins.
11. Kiely E, Chopra R, Corkery JJ. Delayed diagnosis of congenital anal stenosis. *Arch Dis Child.* 1979;54(1): 68-70. doi: 10.1136/adc.54.1.68
12. Brem H, Beaver B, Colombian P, Zinreich J, Scherer LR, Carson BS, et. al. Neonatal Diagnosis of a Presacral Mass in the Presence of Congenital Anal Stenosis and Partial Sacral Agenesis. *J Pediatr Surg.* 1989;24(10):1076-8. doi: 10.1016/s0022-3468(89)80220-9.

- 13.Halleran DR, Sanchez AV, Rentea RM, Ahmad H, Weaver L, Reck C, et. al. Assessment of the Heineke-Mikulicz anoplasty for skin level postoperative anal strictures and congenital anal stenosis. J Pediatr Surg. 2019;54(1):118-122. doi: 10.1016/j.jpedsurg.2018.10.006.
- 14.Hamrick M, Eradi B, Bischoff A, Louden E, Peña A, Levitt M. Rectal atresia and stenosis: unique anorectal malformations. J Pediatr Surg. 2012;47(6):1280-4. doi: 10.1016/j.jpedsurg.2012.03.036.

**Contribución de los autores:**

Concepción: Gabriela Carro, José Salsamendi.

Diseño: Gabriela Carro.

Redacción del artículo: Gabriela Carro, José Salsamendi.

Revisión del artículo: Paula Puglia, Gabriel Giannini.

**Nota:** Los autores declaran que no existe conflicto de interés.

**Nota:** Los datos de investigación no se encuentran disponibles.

**Nota:** Este artículo fue aprobado por el editor Gustavo Rodríguez Temesio