Revista Cirugía del Uruguay

ISSN 1688-1281 (en línea)

CASO CLÍNICO

Vólvulo de divertículo de Meckel gigante: una complicación infrecuente

Giant Meckel's diverticulum volvulus: a rare complication

Mario Almada[1]

ORCID https://orcid.org/0000-0002-4655-2789

Fabrizzio Girardi[2]

ORCID https://orcid.org/0000-0001-6549-3772

Pablo Cantileno[3]

ORCID https://orcid.org/0000-0003-0561-8072

DOI 10.31837/cir.urug/5.2.9

Recibido: 15 de diciembre de 2020
Aceptado: 05 de abril de 2021

Resumen

El divertículo de Meckel es la anomalía congénita más común del intestino delgado, presente en aproximadamente el 2 % de la población. La mayoría de los casos son asintomáticos; sin embargo, pueden producirse complicaciones potencialmente graves. En estos casos puede haber importantes dificultades en su diagnóstico, por la presentación clínica similar a otros cuadros agudos abdominales. Presentamos el caso de un hombre de 75 años que se presentó con una peritonitis difusa aguda, al cual en el intraoperatorio se le diagnosticó un divertículo de Meckel complicado con volvulación y gangrena. Se realizó tratamiento quirúrgico, con resección en cuña del divertículo.

Palabras clave: Divertículo de Meckel, volvulación, peritonitis aguda

Abstract

[1] Asistente de la Clínica Quirúrgica "B". Prof. César Canessa. Hospital de Clínicas *"Dr. Manuel Quintela"*. Facultad de Medicina, Universidad de la República. Montevideo, Uruguay. Dpto. de Emergencias. Hospital de Clínicas. *Prof. Fernando Machado*. Montevideo, Uruguay myalmada111@gmail.com

[2] Residente de la Clínica Quirúrgica "A". Prof. Luis Cazabán. Hospital de Clínicas. "*Dr. Manuel Quintela"*. Facultad de Medicina, Universidad de la República. Montevideo, Uruguay. Dpto. de Emergencias. *Prof. Fernando Machado* Hospital de Clínicas.

3 Prof. Adjunto Dpto. de Emergencias. *Prof. Fernando Machado* Hospital de Clínicas. Montevideo, Uruguay

Meckel's diverticulum is the most common congenital anomaly of the small intestine, present in approximately 2% of the population. Most of the cases are asymptomatic; however, potentially serious complications can occur. In these cases there may be significant difficulties in its diagnosis, due to the clinical presentation similar to other acute abdominal conditions. We present the case of a 75-year-old man who presented with acute diffuse peritonitis, who was diagnosed intraoperatively with a complicated Meckel diverticulum with volvulation and gangrene. Surgical treatment was performed, with wedge resection of the diverticulum.

Key words: Meckel's diverticulum, volvulation, acute peritonitis

Introducción

El divertículo de Meckel, fue descrito por primera vez en el año 1809 (1). Es la anomalía congénita más común del intestino delgado y ha sido descrito como un divertículo verdadero, que se desarrolla en etapas tempranas de la embriogénesis (2, 3). Lo más frecuente es que el divertículo de Meckel permanezca asintomático durante toda la vida. Las complicaciones incluyen inflamación, hemorragia asociada con ulceración péptica debido a mucosa gástrica heterotópica, obstrucción intestinal debido a bandas fibrosas peridiverticulares, intususcepción, presencia de tumores y volvulación (4). Los divertículos gigantes se definen como aquellos que miden más de 5 cm (5). La volvulación del divertículo de Meckel es una de las complicaciones más rara, y surge de la torsión axial alrededor de su base, que puede llevar a isquemia y necrosis con consecuencias graves. El diagnóstico preoperatorio del divertículo de Meckel complicado es un desafío porque los síntomas pueden imitar una variedad de cuadros más frecuentes, como la apendicitis. Presentamos un caso con divertículo de Meckel gigante volvulado y perforado.

Caso clínico

Hombre de 75 años, se presentó con un cuadro agudo abdominal, dado por dolor abdominal, intenso, al inicio en fosa ilíaca derecha y luego difuso. Del examen físico se destaca la presencia de irritación peritoneal. Se hizo diagnóstico de peritonitis difusa aguda, secundaria a apendicitis aguda. Se prescindió de estudios imagenológicos dado el diagnóstico clínico planteado. Se realizó laparoscopía exploradora, pero dado los hallazgos de peritonitis difusa y dificultad de continuar por esta vía, se decidió convertir a cirugía laparotómica, realizando una incisión mediana infraumbilical. Como hallazgos intraoperatorios destaca la presencia de líquido hematopurulento libre en cavidad peritoneal y algunas pseudomembranas **(Fig. 1)**, apéndice de aspecto sano y la presencia de un divertículo de Meckel volvulado en la base, con necrosis distal y perforación distal **(Fig. 2)**. El resto del intestino de aspecto normal. Se realizó una resección en cuña del divertículo **(Fig. 3)** y cierre de la pared intestinal con un surget manual con material reabsorbible 3-0. La anatomía patológica confirmó el diagnóstico de divertículo de Meckel con extensa gangrena que compromete todo el espesor de la

DOI: 10.31837/cir.urug/5.2.9
Cir. Urug. 2021 Vol. 5 No. 2 jul – dic 2021

pared. El paciente presentó una buena evolución postoperatoria, sin complicaciones, recibiendo el alta hospitalaria a la semana de la cirugía.

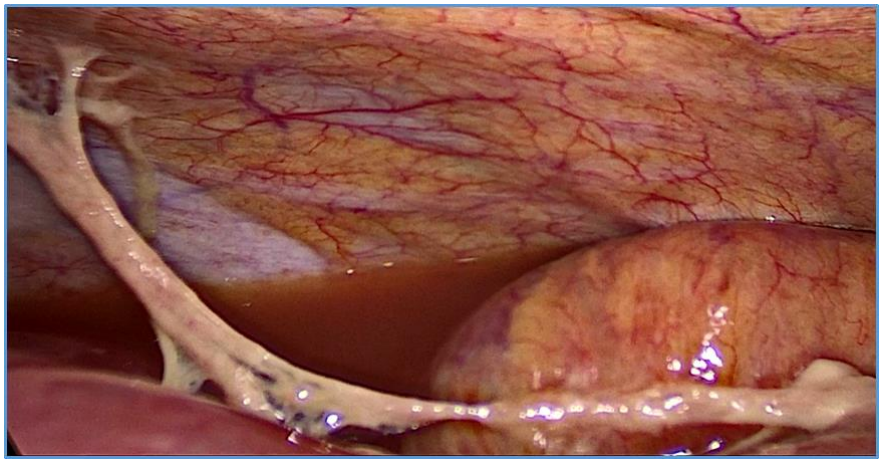

Fig. 1. Se muestra la presencia de líquido libre hematopurulento en cavidad peritoneal y pseudomembranas.

Fig. 2. Se señala con pinza americana la base del divertículo de Meckel volvulada, con necrosis distal.

DOI: 10.31837/cir.urug/5.2.9
Cir. Urug. 2021 Vol. 5 No. 2 jul – dic 2021

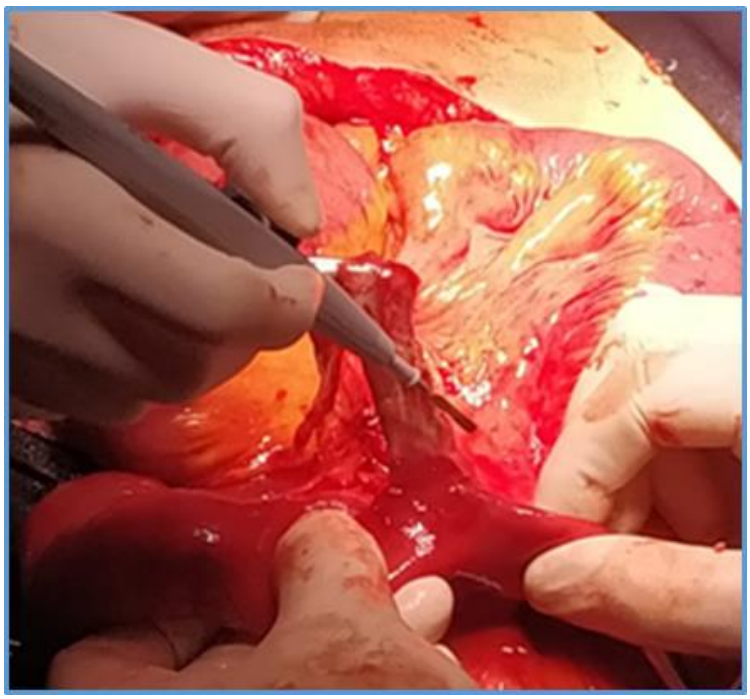

Fig. 3. Resección en cuña del divertículo, sobre borde antimesentérico.

Discusión

Este caso clínico describe una presentación infrecuente de divertículo de Meckel volvulado con necrosis, en un paciente que fue operado con un diagnóstico preoperatorio de peritonitis aguda secundaria a apendicitis aguda. Son escasos los informes en la bibliografía respecto a esta complicación (6). Clínicamente, la mayoría de las veces es asintomático; sin embargo, puede tener complicaciones potencialmente graves. En un estudio se demostró que el riesgo de por vida de los pacientes con divertículo de Meckel de desarrollar complicaciones es bajo (7). El diagnóstico preoperatorio de divertículo de Meckel es difícil y solo un bajo porcentaje de los casos se diagnostican correctamente en el preoperatorio (8). Frecuentemente puede simular un abdomen agudo debido a una apendicitis; que suele ser el principal diagnóstico preoperatorio. Por lo tanto, no nos llama la atención el planteo diagnóstico inicial en nuestro caso que nos llevó a plantear el tratamiento quirúrgico (9). La torsión axial o volvulación es la complicación más rara. El mecanismo de volvulación de un divertículo de Meckel aún no se ha logrado aclarar, pero sí se han identificado algunos factores de riesgo que pueden explicar la mayor predisposición para sufrir esta complicación como son, la presencia de un cuerpo ancho y una base estrecha y la presencia de una banda mesodiverticular. En nuestro caso, se trata de un DM gigante con esas características anatómicas. Otras complicaciones que pueden llevar al diagnóstico de complicaciones de un divertículo de Meckel son: la hemorragia digestiva,diverticulitis, oclusión intestinal, intususcepción, vólvulos, inclusión del divertículo en una hernia (hernia de Littré) y desarrollo de neoplasia; en todos los casos, los signos y síntomas varían en relación con la forma de presentación (10, 11).

DOI: 10.31837/cir.urug/5.2.9
Cir. Urug. 2021 Vol. 5 No. 2 jul – dic 2021

Con respecto a los estudios diagnósticos, la ecografía abdominal, método no invasivo, es de poca utilidad en la complicación que presentó nuestro paciente, pero puede ser un muy buen aporte en los casos de otra complicación como la intususcepción intestinal. La Tomografía Computarizada con contraste intravenoso, sin embargo, puede ser de mucho valor en los casos de la complicación más frecuente, como es la diverticulitis aguda secundaria a un Meckel (12). En nuestro caso se prescindió de estudios de imagen, dado que el paciente se presentaba con irritación peritoneal lo que condicionó el tratamiento quirúrgico. La laparoscopía sin duda alguna puede ser la mejor alternativa para el diagnóstico y tratamiento en estos pacientes, ya que la exploración quirúrgica es el método más confiable (13).

El tratamiento del divertículo de Meckel complicado es la resección quirúrgica. La resección en cuña como se realizó en el caso que presentamos, suele ser suficiente; sin embargo, en algunas circunstancias, puede estar indicada la resección segmentaria del íleon. Si el divertículo estuviese asociado a bandas fibrosas, se recomienda su resección, en vistas a prevenir nuevas complicaciones. Cada vez son más frecuentes los informes del tratamiento por vía laparoscópica del divertículo de Meckel complicado, sin embargo, en este caso, se optó por la conversión para lograr el tratamiento óptimo (14, 15). Con el abordaje laparoscópico y sus alternativas técnicas, en la mayoría de los casos se puede lograr cumplir con las premisas del tratamiento mencionado, logrando una correcta toilette peritoneal y exéresis del divertículo o resección intestinal y la continuidad digestiva. El tratamiento laparoscópico del divertículo de Meckel es muy beneficioso en manos de cirujanos expertos, ya que disminuye las complicaciones, optimiza la recuperación del paciente y acorta la estadía hospitalaria.

Referencias

1. D. A. Guss and D.B. Hoyt, Axial volvulus of Meckel's diverticulum: a rare cause of acute abdominal pain," Ann Emerg Med 1987;16:811-2. doi: 10.1016/s0196-0644(87)80583-8.
2. Ludtke FE, Mende V, Kohler H, Lepsien G. Incidence and frequency of complications and management of Meckel's diverticulum. Surg Gynecol Obstet. 1989;169(6):537–42.
3. Hadeed AA, Azar RR, Azar NN, Benninger B Meckel's diverticulum complicated by axial torsion and gangrene. J Surg Case Rep. 2015;rjv008. doi: 10.1093/jscr/rjv008.
4. Mackey WC, Dineen P. A fifty year experience with Meckel's diverticulum. Surg Gynecol Obstet. 1983;156(1):56–64.
5. Limas, K. Seretis, C. Soultanidis, and S. Anagnostoulis, Axial torsion and gangrene of a giant Meckel's diverticulum. J Gastrointestin Liver Dis. 2006;15(1):67–8.
6. Malhotra D.A, Roth T. H, Gouge S. R, Hofstetter G, Sidhu G, Newman E. Gangrene of Meckel's diverticulum secondary to axial torsion: a rare complication. Am J Gastroenterol. 1998;93(8):1373–5. doi: 10.1111/j.1572-0241.1998.422_c.x.
7. Cullen JJ, Kelly KA, Moir C. R, Hodge DO, Zinsmeister AR, Melton LJ 3rd. Surgical management of Meckel's diverticulum: an epidemiologic, population-based study. Ann Surg. 1994;220(4):564–9. doi: 10.1097/00000658-199410000-00014.
8. Moore GP, Burkle FM Jr. Isolated axial volvulus of a meckel's diverticulum. Am J Emerg M. 1988;6(2):137–42. doi: 10.1016/0735-6757(88)90052-6.

9. Kiyak G, Ergul E, Sarikaya SM, Kusdemir A. Axial torsión and gangrene of a giant Meckel's diverticulum mimicking acute appendicitis. J Pak Med Assoc. 2009;59(6):408–9.
10. Moszkowicz D., Massalou D. y Voiglio EJ. Cirugía del divertículo ileal. EMC - Técnicas Quirúrgicas - Aparato Digestivo. 2015;31(4), 1-10. doi: 10.1016/S1282-9129(15)74153-X
11. Ajmal H, Majid Z, Tahir F, Sagheer S. Axial Torsion and Gangrene: An Unusual Complication of Meckel's Diverticulum. Cureus. 2020;12(1):e6702. doi: 10.7759/cureus.6702.
12. Choi SY, Hong SS, Park HJ, Lee HK, Shin HC, Choi GC. The many faces of Meckel's diverticulum and its complications. J Med Imaging Radiat Oncol. 2017;61:225-31. doi: 10.1111/1754-9485.12505.
13. Grapin C, Bonnard A, Helardot PG. Cirugía del divertículo de Meckel. En: Tratado de Técnicas quirúrgicas Digestivas. 1ra ed. Barcelona: Elsevier; 2013:p. 643-8.
14. Schmid SW, Schafer M, Krahenbuhl L, Buchler MW. The role of laparoscopy in symptomatic Meckel's diverticulum. Surg Endosc. 1999;13(10):1047–9. doi: 10.1007/s004649901167.
15. Kohga A, Yamashita K, Hasegawa Y, Yajima K, Okumura T, Isogaki J, et al. Torsion of atypical Meckel's diverticulum treated by laparoscopic-assisted surgery. Case Rep Med. 2017:4514829. doi: 10.1155/2017/4514829.