GARRA HISTERO - TRAUMÁTICA

Adolfo - F. LANDIVAR y César - A. LEONI - IPARRAGUIRRE
(Buenos Aires)

Entre las actitudes viciosas que puede adoptar la mano a continuación de traumatismos que asientan en el miembro superior, la garra de filiación histero - traumática es de observación rara. Recientemente hemos tenido ocasión de tratar un enfermo accidentado del trabajo, portador de una mano "fijada" en contractura irreductible, formando puño, con sus dedos flexionados a tal punto que los pulpejos apoyaban en la palma de la mano y el pulgar se mantenía adducido contra la cara externa del índice.

El accidente inicial motivado por un retorno de manija de auto, consistió en la fractura cuneiforme externa de la epífisis distal del radio derecho, acompañada de fractura de la apófisis estiloides del cúbito.

El enfermo nos fué remitido con el diagnóstico de contractura isquémica de Volkmann, pero ciertas características que luego comentaremos, en especial lo atípico, lo paradojal y lo extremo de su garra, nos inclinaron a considerarla clasificable dentro del confuso grupo de los histero - traumatismos o de las neurosis traumáticas.

He aquí el resumen de su historia clínica.

Hospital Argerich. Ficha 9895. Franklin Van S., argentino, de 30 años, soltero, mecánico.

Antecedentes hereditarios: sin importancia.

Antecedentes personales: Tifoidea a los 7 años, varicela a los 12; blenorragia a los 18. Poco fumador; no es bebedor ni estreñido. Consignaremos como interesante elemento de juicio que nuestro enfermo es un hábil mecánico que cursó estudios especializados en Alemania, sobre motores de alta tensión, en fábricas de aviones, y que luego, al volver a Buenos Aires, tuvo

---

Comunicación presentada a la Sociedad de Cirugía en la sesión del 10 de Noviembre de 1936.

que abandonar su especialidad por sentir mientras trabajaba en los aviones, angustias, opresión precordial, fobias y falta de aire. De temperamento muy emotivo pese a su robusta constitución física, posee una ilustración general más que mediana.

Trabajaba en el momento del accidente, como simple conductor de camiones del Ministerio de Obras Públicas.

Enfermedad actual: El 11 de Junio de 1936, al dar manija a un camión, sufre el accidente conocido por "retorno de manivela". Intenso dolor y discreta deformidad a nivel de la articulación radio-carpiana derecha. Le efectúan un vendaje simple, sin reducir la deformidad. Notable tumefacción y equimosis en los días siguientes. Es radiografiado al 10º día. (Se encontraba en el Chaco, lejos de todo centro). Al 15º día, bajo anestesia general etérea le reducen la deformidad y le aplican un yeso que abarca desde el codo a los nudillos. En los días subsiguientes experimenta grandes dolores, los dedos se tornan edematosos, fríos, cianóticos. Cinco días después le cortan el yeso e inician balneoterapia, pero tres días más tarde le rehacen un aparato de yeso semejante al anterior, que ya no le provoca dolores.

Mantienen el escayolado 20 días, retirándolo luego, ya consolidada su fractura. Se inicia a continuación masoterapia y aplicaciones eléctricas. Al retirar el yeso, la mano está extendida, así como los dedos, que gozaban de una discreta movilidad. Los movimientos de la muñeca eran en cambio muy limitados y dolorosos. Durante una de las sesiones de electroterapia (pasados unos 50 días a contar desde la fractura) sufre una fuerte descarga eléctrica rodando por tierra. Refiere que de inmediato, los dedos de su mano derecha le quedaron retraídos, en ligera flexión; lentamente la garra se exagera sin experimentar dolor alguno, para llegar al tercer día a convertirse en un puño cerrado que ya no pudo abrir más. El médico que lo trataba, habla de una refractura y le aplica un nuevo yeso, más corto esta vez, que conserva 15 días. Su mano sigue igual, sin dolor ni tumefacción alguna. Retirado el yeso, le indican sin resultado masajes, baños, calor (horno), etc.

Es remitido por un colega al tercer mes de su fractura y a los 40 días de iniciada su retracción, a nuestro Servicio con el siguiente:

Estado actual: Estado general excelente, hombre alto, fuerte y bien constituido. Nos limitaremos al examen de su brazo derecho. El hombro, brazo y codo, son normales, con su movilidad y fuerza conservadas.

Antebrazo derecho: no existe atrofia a la inspección ni a las medidas comparativas con el izquierdo. Antes fué más desarrollado. Su longitud es igual a la del homólogo. Solo llama la atención una ligera rubefacción de su 1/3 inferior, con espesamiento del pliegue cutáneo a su nivel.

Muñeca derecha algo empastada, con ½ cmts. más de circunferencia que la izquierda. Más caliente al tacto que la homóloga. Piel algo espesada con ligera eritrocianosis. Intenso dolor a la presión sobre la articulación radiocarpiana y hacia la estiloides cubital. Movimientos muy limitados y dolorosos (flexión 10º; extensión 30º, adducción 10º, abducción 25º).

La pronosupinación activa está también limitada, aunque en menor grado: Supinación: 70º a 170º. Pronación: 10º a 110º.

La pronosupinación pasiva es algo más extensa pero dolorosa.

Mano derecha: Eritrocianosis que se convierte en cianosis cuando la mano pende. Ligera atrofia sobre todo hipotenar; sudación fácil. No hay trastornos tróficos cutáneos ni de las faneras. Llama poderosamente la atención la actitud "fijada" en puño, con los 4 últimos dedos flexionados al máximo y el pulgar estrechamente adducido contra el índice (ver fig. 1 y 2). Además, vistas por el dorso, las falanges basales están desviadas "en golpe de viento" hacia el cúbito.

La flexión de los dedos no se modifica al flexionar ni pronar la muñeca. Si se intenta extender pasivamente los dedos, se logra extender algo las falan-

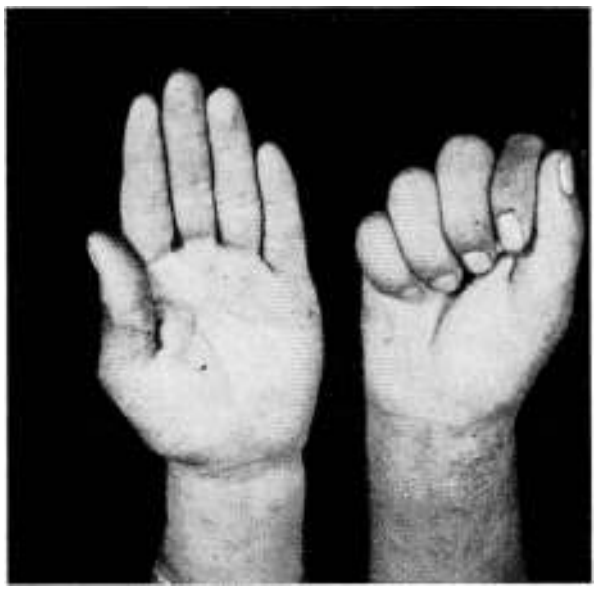

Fig. 1

getas y abducir discretamente al pulgar, pero el enfermo manifiesta sufrir intensamente, se excita y transpira.

El operador tiene la franca sensación de que una resistencia activa, muscular, se opone a la extensión de los dedos en garra.

Examen de las arterias: Humeral, radial y cubital laten perfectamente; se sigue la radial hasta la misma tabaquera anatómica y la cubital hasta la altura del pisciforme.

Tensión arterial (Pachon - Gallavardin).

	Derecho			*Izquierdo*		
Brazo	Mx. 130	Mn. 80	O.M. 4	Mx. 120	Mn. 75	O.M. 3,5
Antebrazo .	Mx. 125	Mn. 90	O.M. 4	Mx. 110	Mn. 80	O.M. 3

Se comprueba en resumen una mayor amplitud oscilatoria en el sector afectado.

Examen de los nervios: Las reacciones eléctricas neuro - musculares y los reflejos, son normales. No así la sensibilidad. El enfermo presenta *una típica anestesia en manguito* que abarca desde la mitad del antebrazo hasta un través de dedo por debajo de la línea biestiloidea carpiana; 3 cmts. por encima y por debajo del manguito existen sendas bandas de hipoestesia. En el resto del antebrazo y mano, la sensibilidad es normal. La anestesia superficial referida, es tanto táctil como térmica y dolorosa. En la figura 2 se ha repre-

Fig. 2

sentado rayada la zona anestésica y punteada la hipoestésica. Acusa como ya dijimos dolor a la presión profunda en todo el carpo.

Examen radiográfico (fig. 3). Se aprecian aún vestigios de una fractura cuneiforme externa radial, correctamente reducida tanto de frente como de perfil; en cambio, la punta de la estiloides cubital permanece sin soldarse con el resto. Pero lo que interesa es la *intensa osteoporosis aguda, moteada* que predomina en todos los huesos del carpo, en la base de los metacarpianos y en las epífisis distales de radio y cúbito. En partes es tan franca la descalcificación, que algunos huesos presentan sus contornos borrosos. La imagen reproduce punto por punto a las producidas por la osteoclasia exagerada debida al aumento circulatorio local.

Interpretación clínica. — Desde un comienzo, antes de interrogarlo sobre el desarrollo de su enfermedad, nos llamó la aten-

ción el carácter extremo de la actitud viciosa, que difería sensiblemente de las garras post - traumáticas de común observación, como la de la enfermedad de Volkmann o la garra cubital. Es privativo precisamente de las contracturas "funcionales" de origen psicopático en su más amplia acepción, el adoptar una actitud extrema, paradojal, que solo puede imitarse mediante una contracción voluntaria.

El interrogatorio, al descartar una posible acción lesiva de los dos yesos circulares que se le pusieron por su fractura y al de-

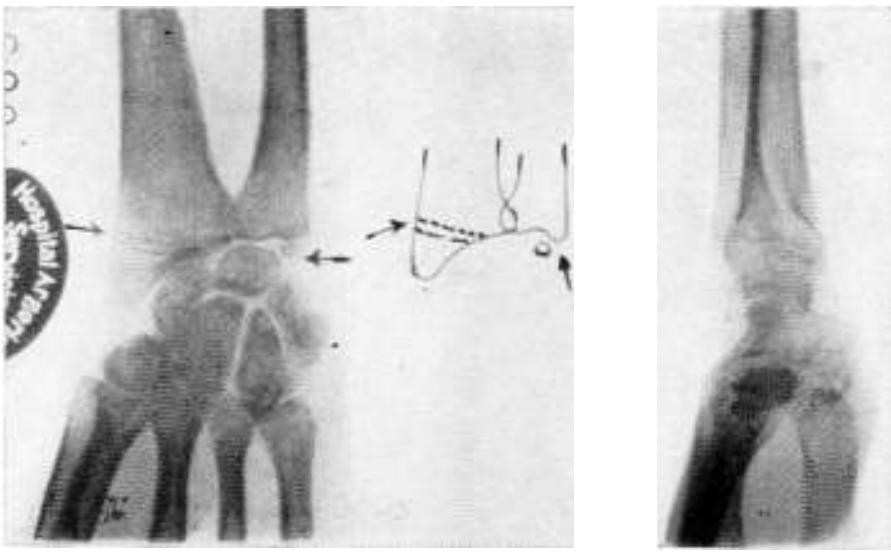

Fig. 3

mostrar que la garra se inició luego de la conmoción determinada por un fuerte contacto eléctrico, nos afirmaba en la creencia de que nos encontrábamos frente a fenómenos funcionales.

A continuación, el examen clínico nos mostró la ausencia de parálisis y de perturbaciones reflejas, encontrando como elemento clínico de gran valor una zona de anestesia superficial en manguito, orlada por un ribete hipoestésico y centrada precisamente por la región traumatizada.

Los límites superior e inferior de la zona anestésica, perpendiculares al eje del miembro, no tenían relación alguna con la dis-

tribución de los nervios periféricos regionales que podían haber sido afectados por el traumatismo.

Existían además signos de perturbaciones orgánicas evidentes, como la eritrocianosis, el calor local aumentado y el aumento de la oscilación máxima del Pachon Gallavardin que junto con la imagen radiográfica de osteoporosis moteada nos demostraban un régimen circulatorio exagerado como suele observarse luego de ciertos traumatismos osteoarticulares. Además la muñeca, como

Fig. 4

saldo de la doble fractura articular radio - cubital, guardaba un franco déficit funcional, expresado por dolores y limitación de los movimientos, a todas luces de causa orgánica.

El examen nos demuestra palmariamente la superposición de dos series de fenómenos; orgánicos los unos y claramente vinculados al traumatismo inicial; funcionales los otros, sin substractum anatómico definido, e injertados tardíamente sobre la extremidad lesionada, consecutivamente a una fuerte conmoción.

Suscribe también nuestro punto de vista el terreno neuropático del enfermo al que ya aludimos durante el resumen de la Historia Clínica.

Fundados en esas consideraciones y atendiendo a la existencia de un substractum lesional (fractura consolidada, rigidez de la muñeca, osteoporosis) que formaba la base del cuadro clínico, llegamos al diagnóstico de garra histero - traumática, descartando el pitiatismo puro y la simulación.

En realidad los fenómenos pitiáticos se han injertado sobre un fondo orgánico post - traumático, que ha jugado en este caso un papel localizador de la predisposición neuropática del sujeto.

Tratamiento: Luego de una preparación psíquica adecuada y previniéndole que realizaríamos un acto terapéutico que bautizamos ante él pomposamente como "corrección ortopédica de la re-

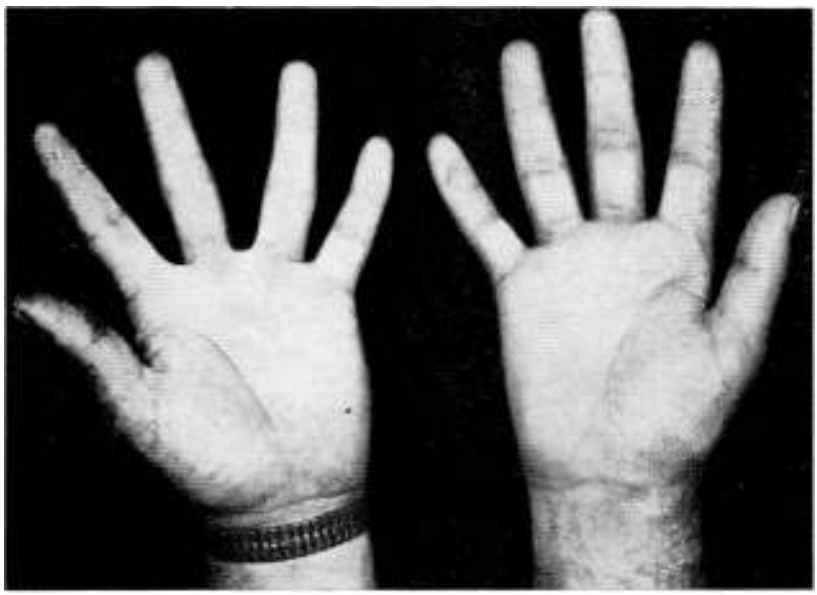

Fig. 5

tracción tendinosa" procedimos a anestesiarlo con Evipán endovenoso. Una vez dormido, la garra cedió espontáneamente en muy poca medida por lo que completamos la extensión de los dedos por medio de maniobras manuales que encontraron escasa resistencia. Una manopla bien acorchada mantuvo la posición.

Una vez despertado el paciente, se quejó de intensos dolores que cedieron a los analgésicos comunes. Dos días después retiramos la manopla iniciándose los movimientos activos de flexión, extensión y oposición que eran débiles y "dolorosos" al comienzo para adquirir día a día mayor incremento.

Después autorizamos gimnasia con la pelota de goma y suaves

sesiones de movilización pasiva, persuadiéndolo de la integridad de sus funciones. Al 10º día había alcanzado la total utilización de sus dedos (Fig. 4 y 5) guardando sólo como secuela de su accidente, aunque muy disminuida, la rigidez de la muñeca antes comentada. La fuerza de prehensión de la mano aun quedaba reducida al $^1/_3$ de la del otro lado, medida con dinamómetro.

Cuadros de este orden han sido observados en diversas oportunidades durante la gran guerra; son mucho más raros en la práctica civil, viéndose entonces por lo general en traumatizados por accidentes del trabajo. Ocurren en sujetos ansiosos, hiperemotivos, sugestionables, simuladores más o menos inconcientes de su enfermedad y que persiguen casi siempre reivindicaciones monetarias.