# *QUISTE HIDÁTICO DEL PULMÓN. — ENQUISTAMIENTO DE LA MEMBRANA*

*Juan - C. DEL CAMPO y L. - A. VÁZQUEZ - PIERA*

En el año 1932 (diciembre), presentamos con el doctor E. Andreon a la Sociedad de Tisiología un trabajo titulado "Sobre un tipo evolutivo del quiste hidático del pulmón".

En él tratábamos de fijar los caracteres de un tipo anatomo-clínico cuya base se encontraría en el enquistamiento aséptico de la membrana parasitaria; el término aséptico, aclaramos, tiene sólo un sentido clínico (es decir sin síntomas infecciosos) pues investigaciones bacteriológicas podrían hacerlo discutible.

De acuerdo con los hechos señalados, un quiste hidático puede perder su líquido y mismo parcialmente la membrana (es decir dejar de ser quiste hidático), sin que de ello se derive una formación cavitaria, más o menos infectada y en comunicación con los bronquios. La membrana sufre un proceso de enquistamiento, el parénquima pulmonar se retoba sobre ella, produciéndose una intensa congestión o esclerosis periquística mucho mayor que alrededor del quiste hidático límpido. El proceso puede arrastrarse durante meses o años dando como única sintomatología hemoptisis a repetición. El aislamiento del árbol bronquial no sería constante y el sujeto expectora de cuando en cuando con o sin las hemoptisis restos de membrana.

El enquistamiento de la membrana no es sino una etapa evolutiva del quiste hidático; en algunos casos uno puede seguir todas las etapas de formación; la cavidad con gas y restos mem-

Comunicación presentada a la Sociedad de Cirugía en la sesión del 28 de octubre de 1936.

branosos consecutiva a la vómica hidática se va haciendo cada vez menor hasta formarse el nódulo de enquistamiento; ésto por otra parte puede no ser definitivo evolucionando ya sea hacia la curación por expulsión de los restos membranosos, ya sea hacia la supuración.

Sin desconocer que todos los cirujanos de nuestro país que han tratado quistes hidáticos han encontrado casos de esta categoría nos encontramos al hacer bibliografía muy pocas referencias.

Sin pretender hacer una bibliografía completa vamos a señalar algunas referencias encontradas en la literatura lo que nos permitirá puntualizar ciertas afirmaciones. Omitimos las referencias negativas, es decir la de los innumerables trabajos sobre quiste hidático del pulmón en que no se menciona para nada los casos en cuestión.

A. A. Lendon (Hydatide Disease of the lungs. — 1902), actuando en el período preradiológico (lo que quitaría a sus observaciones cierto valor) y sin piezas anatómicas en apoyo admite en la evolución del quiste hidático del pulmón la existencia de un período posterior a la ruptura, período que él llama de reposo.

"Durante este período podemos fácilmente imaginar que el " quiste hidático está colapsado y arrollado en una cavidad ahora " muy reducida en tamaño por la reexpansión del previamente " comprimido pulmón. Entre las condiciones que favorecerían el " establecimiento de esta situación señala: 1) el tamaño pequeño " o moderado del quiste y por consecuencia; 2) quiste joven; 3) " ausencia de toda lesión del tejido pulmonar circundante por in- " flamación y 4) ausencia de toda inflamación séptica de los bron- " quios antes de la ruptura del quiste o de la cavidad en el pulmón " después de la ruptura."

Insiste más adelante en que las mismas condiciones que favorecen el establecimiento de este período "tenderán a impedir " cambios sépticos ocurriendo en la cavidad que contiene el quiste " colapsado mientras que está en curso de ser roto en fragmentos " y expectorado".

Escudero (Kys. Hyd. du poumon. — 1912), dice: "No se " encuentran sino raramente quistes hidáticos sin contenido lí- " quido los cuales han recibido el nombre de quistes secos". Más adelante distingue por una parte los quistes que han perdido el

líquido por expectoración a los cuales reserva el nombre de quistes secos y por otra los quistes degenerados en los cuales la degeneración de la membrana (degeneración coloide habitualmente, degeneración cuticular en el caso de Tolosa), permite al líquido reabsorberse. Este último tipo es hipotético y en el caso de Tolosa hay motivo para pensar que el quiste había sido vomicado.

Hace pocas consideraciones clínicas, ninguna terapéutica.

Posteriormente señala la imagen radiológica circular, sin zona gaseosa, como si se tratara de un quiste entero.

Dévé admite la involución espontánea aséptica del quiste hidático del pulmón pero como una cosa extremadamente rara, concluyendo tarde o temprano por infectarse.

Aunque la infección fuera fatal si se dejan evolucionar los casos, de hecho ellos llegan a nosotros bastante a menudo antes de establecerse una supuración pulmonar.

H. R. Dew, en su obra sobre Hidatidosis señala en varias partes las características clínicas, las dificultades diagnósticas y terapéuticas de los casos, demostrando un conocimiento exacto del asunto. Dice: "En otros casos de ruptura el quiste pierde todo " su fluído, la membrana laminada se colapsa y muere produciéndose el encapsulamiento y ocasionalmente la calcificación del " quiste. Estos casos sólo pueden ocurrir en ausencia de infección, lo que explicaría la rareza de este tipo.

Lozano en su obra "Equinococosis", señala un caso de este orden aunque de su lectura no se saca una conclusión firme de que sea así. En su obra "Estampas de Equinococosis", reproduce un artículo publicado en la "Gazeta Médica Española" en abril de 1932 (artículo que no pude conseguir) y en el cual señala "la " causa de las hemoptisis es el cuerpo extraño que significa la " membrana parasitaria alojada en el espesor del pulmón". Fuera de ésto el autor se ocupa muy poco de las particularidades clínicas y de las dificultades terapéuticas para conseguir la extracción del cuerpo extraño parasitario.

En nuestro medio y después de nuestro trabajo con Andreon se han ocupado de él, R. A. Piaggio Blanco y F. García Capurro, quienes en "Anales de la F. de Medicina", Set. - Oct. 1923, dedican algunas líneas a nuestro primer trabajo.

Más adelante lo hicieron P. Purriel en su tesis de agregación y R. A. Piaggio Blanco también en su tesis de agregación (1935),

pero este último habla de encarceración y no de enquistamiento lo que son dos términos diferentes y estudian juntos nuestros casos con aquellos en que hay cavidad residual y con aquellos en que hay supuración. Aunque halla la posibilidad de transformación de los primeros en los últimos y aunque puedan cometerse errores de apreciación clínica creo que hay interés en aislar este tipo. Hace por otra parte consideraciones terapéuticas que no comparto.

El estudio completo de un caso en su aspecto patogénico, clínico y terapéutico me ha llevado a presentarlo a la Sociedad de Cirugía, deseando que los colegas aporten su experiencia personal en este capítulo que creemos debe ser netamente precisado.

María E. C., 17 años, ingresa al H. Maciel el 7 de enero de 1936.

Sin antecedentes personales ni hereditarios de importancia manifiesta que hace 6 meses estuvo enferma con una fuerte puntada en el lado izquierdo, tos y expectoración en poca cantidad. Se vió obligada a guardar cama, pero no vió médico.

Hace 5 días que se renuevan sus dolores en la base izquierda, esta vez acompañados de una hemoptisis franca. Ha seguido con tos, expectoración y esputos hemoptoicos.

La enferma ostenta un excelente estado general y el examen torácico permite constatar una zona de macidez, disminución de vibraciones y estertores subcrepitantes, en la base del hemitórax izquierdo, línea axilar posterior.

El radiólogo informa: "sombra redondeada en la base izquierda con aspecto de quiste hidático"; pero frente a una placa de perfil, dice: "sombra redondeada con bordes borrosos; pequeña sombra por delante; no da impresión de quiste hidático".

Orientados en el sentido del quiste hidático se hizo un severo interrogatorio sin poder llegar a precisar la existencia de una vómica ni empujes de urticaria.

Leucocitosis 6900; fórmula neutrofilos 58 %; eosinofilos 1 %; G. M. 7 %; linfocitos 34 %. Reacción de Casoni: precoz, negativa; positiva a las 24 horas.

Orina normal; R. W. negativa; urea sang. 0,28.

Broncografía (Fig. 1). El proceso de condensación que se observa en la base pulmonar izquierda tiene los caracteres radiológicos de un proceso intrapulmonar a crecimiento expansivo puesto que es bien evidente la existencia de una dislocación bronquial que corresponde por lo general la mayoría de las veces a un quiste hidático intrapulmonar. Aparecen además pequeñas y discretas alteraciones de la morfología bronquial sin llegar a la dilatación acompañadas de importantes alteraciones funcionales de los bronquios que rodean al proceso. Además existe una discreta reacción pleural

laminar que se hace más evidente en la radiografía de perfil (zona anterior). F. García Capurro.

I - 25. Es enviada a un servicio de medicina para hacer un neumotórax previo: fracaso.

II - 8. Nueva tentativa de neumotórax. Fracaso.

II - 26. Intervención. Drs. del Campo - Vázquez Piera. Anestesia. Eucodal-efetonina - sedargil. Anestesia local con novocaína. Incisión sobre el sitio

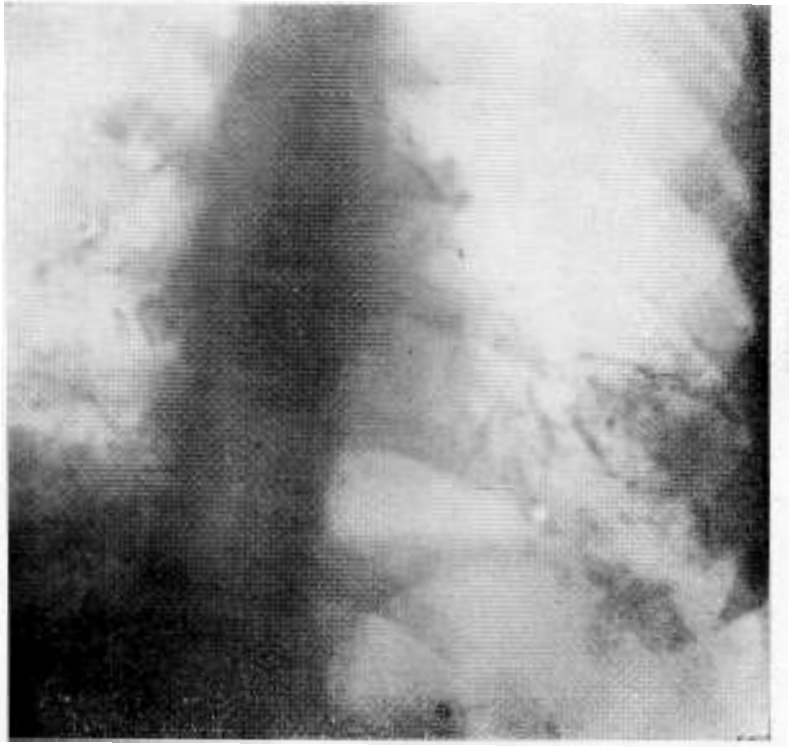

Fig. 1

de localización. Resección de dos costillas y del espacio intercostal. Parece palparse una zona dura frente a la brecha operatoria. Existen adherencias pleurales. Se incinde la pleura. Se punciona con la aguja en todas direcciones encontrándose un parénquima endurecido por todas partes. No nos decidimos a hacer una neumotomía. Se coloca mecha y un adaptador. Mecha superficial con vaselina. Cierre parcial de la herida.

Radioscópicamente se comprueba que la incisión está bien situada, pero el 13 de marzo, retiramos las mechas, hacemos nuevas punciones y se reproduce la incertidumbre de la primera intervención. Abandonamos.

Alta el 28 de marzo de 1936.

Reingresa el 18 de Julio de 1936.

Ha vuelto a tener hemoptisis siendo acompañadas éstas por brotes de urticaria. El diagnóstico etiológico se hace así evidente.

Una nueva placa muestra las lesiones en el mismo estado que la vez anterior (Figs. 2 y 3).

Habiendo introducido en estos últimos tiempos el Dr. E. Palma la anestesia por gases y pudiendo disponer de la hiperpresión consideramos que

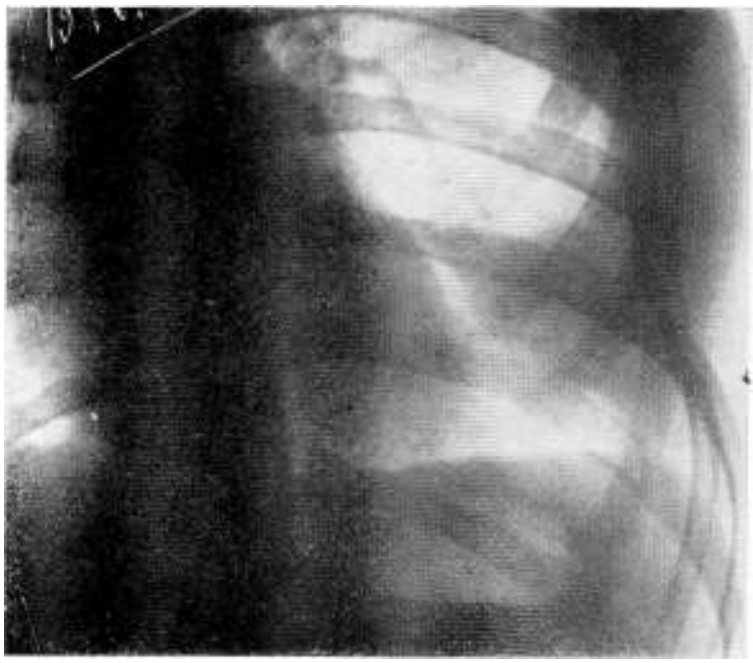

Fig. 2

ésta nos proporcionaría grandes ventajas, pudiendo hacer una exploración amplia sin el temor del neumotórax.

Julio 25. Intervención. Dr. del Campo.

Anestesia por gases. Dr. Palma. Sin incidentes. Incisión sobre la antigua cicatriz. Resección de dos costillas en una extensión de diez cent. Decolamiento de la pleura parietal; se llega hasta el diafragma. Pequeño desgarro pleural sin mayores consecuencias. Después de decolada una vasta superficie es posible localizar bien una zona indurada de unos tres cent. de diámetro. Frente a este nódulo existen adherencias pleurales. Se punciona a través de la pleura sin obtener nada y luego se incinde francamente a bisturí cayéndose en una cavidad pequeña ocupada por un magma membranoso. Al retirar éste la hiperpresión anestésica hace evidente la comunicación bron-

quial. Se exploró bien la cavidad y se drenó con tubo de goma. Cierre parcial de la herida.

Evolución lenta pero prácticamente sin incidentes del lado de la operación. En cambio hizo un episodio clasificado como edema de Quincke y una apendicitis aguda de la que fué operada.

Alta el 28 de agosto.

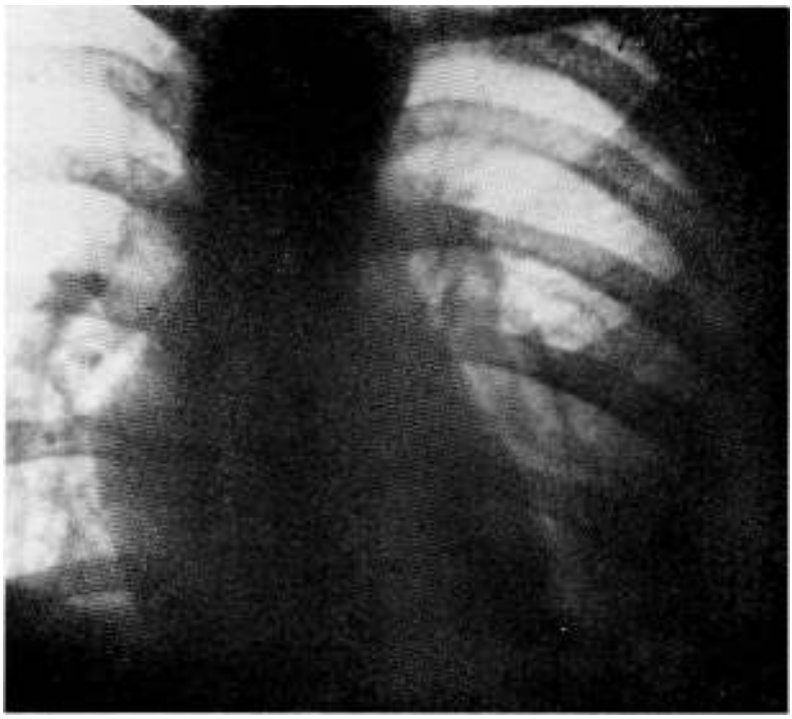

Fig. 3

Una broncografía después de la operación muestra la cavidad residual (figura 4).

**Consideraciones.** — 1º *Aspecto clínico. Dificultades del diagnóstico.* Es este indudablemente y nuestro caso lo pone de manifiesto uno de los puntos más importantes.

Clínicamente tal como se ve en él se hace difícil mismo el afirmar que se trata de quiste hidático.

No es así en todos los casos y en nuestro trabajo anterior recordábamos que situaciones análogas podían originarse ya sea

a raíz de la evacuación quirúrgica incompleta de un quiste hidático, lo que considerábamos como una verdadera reproducción experimental de los casos en cuestión, ya sea después de una vómica franca. Pero de hecho dicha vómica no aparece en algunos casos. Aunque nuestra tendencia es a admitir que ha pasado desapercibida, no podemos demostrar que esa vómica ha existido,

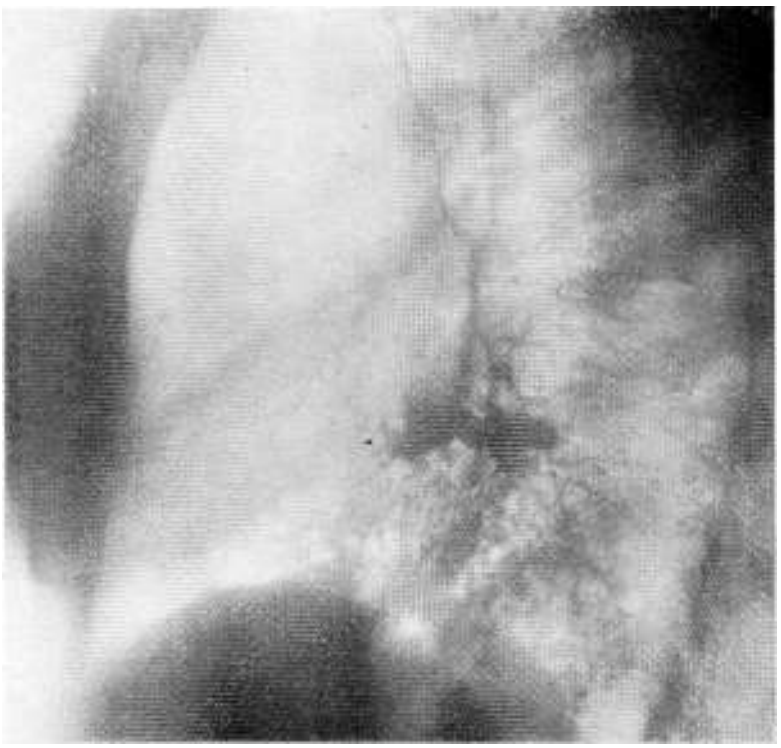

Fig. 4

dando ésto pie a las hipótesis sobre los quistes degenerados. En ausencia de una base indiscutible para el diagnóstico etiológico éste se apoya en general en la constatación de una sombra radiológica más o menos irregular, en un sujeto con buen estado general, con hemoptisis y sin signos de tuberculosis pulmonar. Las reacciones de laboratorio pueden ser de gran utilidad. En nuestro caso la eosinofilia era negativa 1 % y el Casoni positivo tardíamente

La segunda etapa en el diagnóstico consiste en individualizar la forma anatomopatológica.

En los casos que he visto y que pueden relacionarse a este tipo el diagnóstico ha sido hecho en la mesa de operaciones cuando no se ha obtenido por punción líquido claro y sí sólo restos membranosos o nada. Pero dejando para este momento dichas precisiones se corre el peligro de quedar desorientado, sobre todo si la aguja no trae nada.

Creemos que el diagnóstico puede ser precisado. Una vez establecida la etiología hidática éste puede ser fundado en 1) hemoptisis a repetición sin síntomas bronquiales infecciosos; 2) sombra pulmonar a bordes difusos sobre todo si es de pequeño tamaño; 3) ausencia de cavidad al examen lipiodolado.

Cuando hicimos nuestro primer trabajo este último punto no había sido abordado. En la placa que mostramos se ve la sombra rodeada por la arborización bronquial sin que el lipiodol penetre en ella. Discútase como se quiera esto último, admitiendo que el lipiodol no penetra en la cavidad por que la membrana lo llena en totalidad o porque el árbol bronquial no comunica con la misma. Clínicamente, radiológicamente y broncográficamente no puede establecerse la existencia de una cavidad en comunicación franca con el árbol bronquial.

En cuanto al valor del 2 signo, sombra a bordes difusos sobre todo si es de tamaño pequeño lo basamos en que un quiste chico no complicado da una sombra nítida. Son los casos de periquística mínima. Es basado en estos argumentos que hicimos al principio nuestro diagnóstico.

2º) *Patogenia de la hemoptisis.* — Al presentar nuestros primeros casos con Andreon sosteníamos que la causa de la hemoptisis era la membrana parasitaria obrando como cuerpo extraño y que la extracción de ésta permitiría la retrocesión de la lesión.

Al tratar en forma brillante el tema de broncografía en el quiste hidático del pulmón Piaggio Blanco y García Capurro sostienen con Velarde Pérez que las hemoptisis son debidas a dilataciones bronquiales.

Agrego que de acuerdo con la opinión clásica la hemoptisis provendría de los vasos friables de la periquística.

He aquí tres opiniones pero diremos que se trata de afirmaciones en terrenos diferentes imposible de poner en frente una de otras.

La primera es el terreno de la etiología y con vistas a la terapéutica, como lo manifiesta Lozano.

La 2 y la 3 son en el terreno de la anatomía patológica, pero sin que tengan que excluirse con la primera.

Sin entrar en terreno anatomopatológico que no es de nuestra incumbencia nos ha parecido interesante recalcar que en este caso ha habido hemoptisis sin que se constaten bronquiectasias. Por otra parte el Dr. Piagio Blanco nos ha manifestado que tiene otros casos similares.

**Tratamiento.** — Esta es la parte de más interés. Hasta ahora hemos seguido sistemáticamente el procedimiento de Lamas y Mondino, pero de acuerdo con lo que hemos visto, no se trata en estos casos de un procedimiento ideal. Ellos exigen una localización exactísima y un dominio neto del campo operatorio. Lo primero es a veces obtenible, no siempre. Lo segundo puede decirse que falta con dicho procedimiento. El menor alejamiento de la cortical del nódulo en cuestión se traduce en grandes dificultades (1). Y el número de operaciones erradas (en blanco) indican la derrota del cirujano y evidencian su prudencia prefiriendo retirarse antes que imponer una operación desproporcionada a la lesión.

Pero las hemoptisis continúan y la vómica salvadora, finalizando el episodio viene a veces, pero no siempre. Y de ahí que de segunda mano se recurra a operaciones colapsantes. ¿Por qué? No lo sé. Quizás haya un error de apreciación que la broncografía extirpara. Se cree estar en presencia de una cavidad y se quiere ayudarla a colapsar. He conocido más de una tentativa al respecto, entre ellas, una en que la toracoplastia fué seguida de una vómica de restos membranosos. De esta manera indirecta es posible que lleven a la curación.

Es debido a estas tres consideraciones: dificultades del procedimiento de Lamas y Mondino — fracaso de la expectación —

(1) Se entiende que tamaño y situación puedan hacer factible este método.

fracaso de las operaciones colapsantes que estaba decidido a variar de técnica, frente al primer caso y si el tamaño y la localización del nódulo hacían prever grandes dificultades.

El procedimiento de Arce me pareció adecuado a la situación considerando que el dominio del pulmón, gracias al neumotórax previo, nos permitiría realizar bien la intervención. La imposibilidad de hacer el neumotórax impidió seguir esta vía.

El procedimiento de Lamas y Mondino llevó a un fracaso que estaba previsto. Renunciamos momentáneamente a la operación. Al volver la enferma al Servicio ya disponíamos, gracias al Dr. E. Palma, de la baronarcosis.

Con ella se intervino. A través de resección amplia de dos costillas se pudo decolar con tranquilidad la pleura. Un pequeño desgarro operatorio de la misma no dió lugar a ningún trastorno. Pudo localizarse perfectamente el nódulo de unos 3 cent. de diámetro. Como correspondía a una zona de adherencias pleurales fué puncionado a través de la pleura con bisturí, evacuado cómodamente, limpiado y drenado. Sólo salpicó un poco dado que había un bronquio abierto en la cavidad.

Diré por lo tanto que frente a estos nódulos de enquistamiento aséptico (y subrayo de nuevo esto último, aún cuando sólo sea una aserción clínica, porque la supuración cambiaría indicaciones y terapéutica) la intervención con baronarcosis y quizás el procedimiento de Arce parecen soluciones más acertadas que el procedimiento de Lamas y Mondino.

Y consideramos la intervención mejor que la expectación que parece haber convencido a algunos médicos, ante el fracaso de algunas intervenciones y ante el hecho de que en ausencia de infección no puede decirse que la vida esté en peligro.

---