CIR. URUG. 53 (5): 328 - 32, SET./OCT., 1983

Fundamentos anatómicos de la patología y cirugía del canal anal.

Dres. Omar C. Rompani
Jorge Bermúdez Villegas
Gustavo Veirano

Se analiza un espacio interesfinteriano celuloso mediante estudios anatómicos y quirúrgicos y se analizan sus características, límites, comunicaciones y contenido.

Se define como un espacio celuloso, anular, virtual, avascular, limitado por un tubo interno formado por la pared rectal visceral y un tubo externo formado por el sistema esfinteriano estriado anal.

Se detallan sus comunicaciones celulosas con la fosa isquio-rectal, espacio pelvi-rectal superior y espacio perianal.

Por último se destaca su importancia como vía de abordaje y se plantean dudas al desarrollo de la progresión de los procesos supurados perianales según las teorías actualmente aceptadas que no reconocen este espacio.

Palabras clave (Key Words, Mots clés) MEDLARS: ANUS/ PHYSIOPATHOLOGY / SURGERY.

SUMMARY

ANATOMIC FOUNDATIONS OF THE PATHOLOGY AND SURGERY OF THE ANAL CANAL

A cellulous subsphincteric space is analyzed by anatomic and surgical studies. Its characteristics, limits, comunications and content are also reviewed. It is defined like a cellulous, annular, virtual, non vascular space, limited by an internal tube formed by the rectal wall and an external tube formed by the striatum sphincteric system of the anus. Its comunications with the isquio-rectal fosse, superior pelvi-rectal and perianal spaces are detailed.

Finnally its importance as voie d'abord is brougth out, supporting some doubts about the progression of pyogenic processes according to the theories now accepted, that don't recognize this space.

Presentado en la Sociedad de Cirugía del Uruguay el 26 de mayo de 1982

Profesor Adjunto de Anatomía
Profesor Adjunto de Clínica Quirúrgica
Ayudante de Clase de Anatomía

Dirección: Av. Artigas 1653. Bella Unión, Artigas. (Dr. O. Rompani).

Clínica Quirúrgica "A" (Director Prof. Dr. A. Aguiar), Clínica Quirúrgica "B" (Director Prof. Dr. J.C. Pradines y Dpto. de Anatomía (Director Prof. Dr. A. Ruiz Liard) Hospital de Clínicas. Facultad de Medicina - Montevideo.

RESUME

FONDAMENTS ANATOMIQUES DE LA PATHOLOGIE ET CHIRURGIE DU CANAL ANAL

L'espace intersphynctérien celluleux est analysé à travers d'études anatomiques et chirurgicales, en précisant des charactéristiques, ses limites, ses communications et son contenu.

Il est défini comme un espace celluleux, annulaire, virtuel, avasculaire limité par un tube interne formé par la paroi rectale viscérale et un tube externe formé par le système sphynctérien striée anal.

Ses communications celluleuses avec la fosse isquioréctale, l'espace pelvirectal supérieur et l'espace périanal sont détaillées.

Finalement l'importance qu'il a comme voi d' abord est remarquée. Ils posent des doutes sur le dévelopement de la progression des processus suppurés périanales d'après les théories actuellement acceptées qui ne reconnaissent pas cet espace.

INTRODUCCION

Los procesos supurados ano-rectales, tienen una elevada frecuencia en la práctica quirúrgica corriente.

En los comienzos de nuestra práctica quirúrgica nos encontramos con dificultades de mayor o menor grado en el reconocimiento y orientación anatómica en la región ano-rectal.

Al profundizar el estudio de los fundamentos anatómicos de esta cirugía comprobamos las discrepancias de concepto y de detalle existentes entre los diferentes autores que analizaron este tema.

HISTORIA

Desde la primera mención de Santorini (9) (1715) con respecto al esfínter anal, hasta los conceptos actuales de la escuela inglesa, mucho se ha escrito sobre este propósito.

Las escuelas clásicas de anatomía alemana y francesa estudiaron en detalle las estructuras musculares del diafragma pelviano y aparato esfinteriano, insis-

tiendo sobre todo en el aspecto estructural.

Es a partir de 1934 con Milligan y Morgan (8), que los conceptos actuales con respecto a las estructuras esfinterianas quedan establecidos (Fig. 1). Goligher (6) en 1955 modifica ligeramente los conceptos de Milligan y Morgan en lo que respecta a la vinculación estrecha entre el esfínter externo y el haz pubo-rectal del músculo elevador del ano.

Sin embargo, son escasos los estudios sobre los espacios celulosos perianales que, como en toda la patología infecciosa son vía de diseminación y colección supurada.

MATERIAL Y METODOS

A fin de acercar lo más posible el estudio anatómico a la situación quirúrgica hemos disecado 23 piezas de resección perineal de cadáver fresco. Quince del sexo masculino, siete del sexo femenino y un espécimen varón de 12 años.

Hemos realizado además estudio bajo microscopio de numerosos cortes de adultos y de fetos.

RESULTADOS

Con respecto a las estructuras anatómicas hemos confirmado los hallazgos descritos por la escuela francesa, inglesa y alemana ya mencionadas.

Desde nuestras primeras disecciones anatómicas y quirúrgicas nos llamó la atención la existencia de un espacio celuloso a nivel interesfinteriano, erróneamente mencionado por los autores que tratan el tema (11).

Este espacio, de todos modos ha sido correctamente mencionado por Gorsch (7) quien lo describe entre las fibras longitudinales del recto y el esfínter estriado. El mismo autor en el atlas de Netter señala este espacio.

En 1953 Uhlenhuth (13) en su obra "Anatomy of the pelvis" lo menciona como un espacio de clivaje.

En 1957 Escudero (3) en nuestro país lo comprueba y lo señala. Fernández Chapela y Chifflet (4) lo señalan como vía de abordaje prostática.

Nosotros (12) hemos intentado establecer los límites de este espacio con miras a las técnicas quirúrgicas sobre el ano-recto y a la diseminación de los procesos supurados perianales.

Analizaremos el espacio celuloso interesfinteriano según lo hemos hallado en nuestras disecciones. Veremos sus límites, contenido y comunicaciones.

LIMITES

Como hemos adelantado el espacio interesfinteriano situado entre las fibras longitudinales del recto anal (recto anal visceral), rodea todo el recto visceral anal y tiene la altura de los esfínteres que le dan el nombre.

Es más alto por detrás que por delante, teniendo

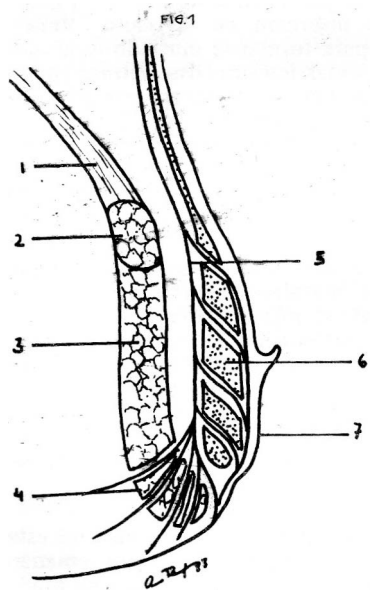

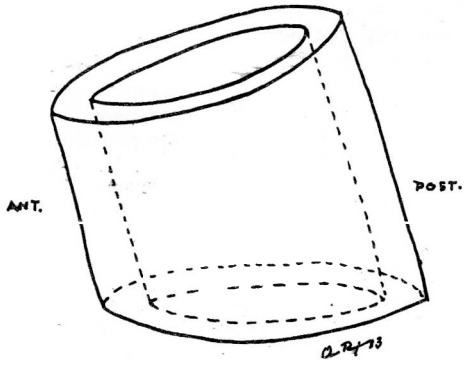

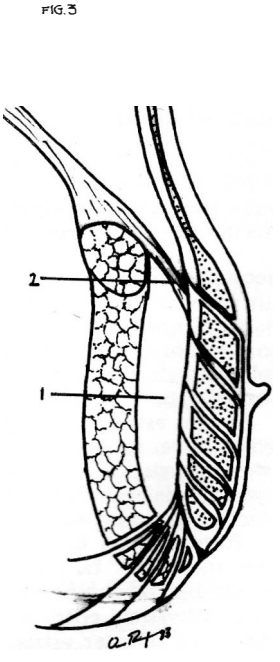

FIG. 1: Concepción de Goligher del aparato esfinteriano anal. 1. Elevador del ano. 2. Haz pubo-rectal. 3. Haz intermedio del esfínter externo. 4. Haz subcutáneo del esfínter externo. 5. Fibras longitudinales del recto anal. 6. Esfínter liso. 7. Piel anal.

FIG. 2. Esquema tridimensional del espacio interesfinteriano celuloso que hemos delimitado.

FIG. 3: Esquema que ilustra nuestros hallazgos de disección. 1. Espacio interesfinteriano celuloso. 2. Fibras del elevador del ano destinadas a la pared rectal que cierran por arriba el espacio interesfinteriano celuloso.

una inclinación hacia arriba y adelante que acompaña la inclinación del recto anal.

Por su forma de anillo en torno al recto anal describiremos en él una *cara visceral*, una *cara parietal*, concéntricas, un *borde inferior* horizontal y un *borde superior*, orientado en un plano que mira hacia arriba y adelante (Fig. 2).

Cara visceral

Constituída en toda su altura por la pared del recto anal constituída por las fibras longitudinales del recto visceral anal. El grueso de las fibras longitudinales de la pared rectal está combinado con fibras estriadas dependientes del elevador del ano que se insertan en la pared del recto formando el músculo longitudinal conjunto (1).

Cara parietal

Compleja en su constitución, está formada fundamentalmente por el sistema muscular esfinteriano estriado y varía en los diferentes sectores.

Sector lateral: Podemos analizarlo en un corte frontal del conducto anal. Este es un corte clásico por lo demostrativo de las estructuras anales.

Encontramos en este sector de arriba a abajo:
— El haz pubo-rectal del elevador del ano.
— El intersticio que separa el pubo-rectal del haz intermedio del esfínter estriado.
— El haz intermedio del esfínter estriado que forma la parte más extensa de la cara parietal del espacio celuloso interesfinteriano en este sector.
— El intersticio que separa el haz intermedio del haz subcutáneo del esfínter. Este músculo está fasciculado por las fibras longitudinales que abiertas en abanico buscan inserción cutánea.

En suma, lateralmente esta cara está formada por el haz intermedio del esfínter estriado y el fascículo pubo-rectal del elevador del ano, con sus respectivos intersticios celulosos intermusculares.

Sector anterior: Es más estrecho en altura que ningún otro. Difiere en el hombre y la mujer.
— En el hombre está constituido de arriba a abajo por: = Músculo pre-rectal. Es la unión por delante del recto de los fascículos pubo-rectales del elevador del ano.

Es más estrecho que los pubo-rectales y por encima adhiere íntimamente al músculo recto-uretral.
= El intersticio que separa este músculo del haz intermedio del esfínter estriado. Este haz se continúa prácticamente en su totalidad con el del lado opuesto, formando en torno a la cara anterior del recto anal un "loop" tal como lo interpreta Shafik (10), lo que hemos comprobado en nuestras disecciones.
= El intersticio entre el haz intermedio y el subcutáneo del esfínter estriado, este último fasciculado por las fibras longitudinales.

En suma, el sector anterior está constituído por el fascículo pre-rectal el haz intermedio del esfínter estriado y los intersticios celulosos correspondientes.

En la mujer la mayor parte de las estructuras son las mismas y el músculo pre-rectal adhiere al músculo recto-vaginal.

Sector posterior: Es igual en el hombre y la mujer. Tiene las mismas estructuras descritas lateralmente.

El fascículo pubo-rectal de un lado se une con el del lado opuesto formando un "loop" opuesto al haz intermedio.

Las fibras del haz intermedio del esfínter se continúan con las del lado opuesto pero el grueso de las mismas se dirigen a insertarse en la cara posterior del cóccix.

El sector que forma pared del espacio celuloso interesfinteriano es el sector de continuidad entre ambos esfínteres.

Los intersticios son los mismos que en los sectores laterales.

Borde inferior

Es el sector más superficial del espacio. Está constituído por la comunión de piel, fibras longitudinales que van a insertarse en la piel (músculo corrugator cutis ani) fasciculando el músculo subcutáneo del esfínter.

A través de este borde se realiza el abordaje del espacio en la enorme mayoría de los casos.

Borde superior

Más complejo en su constitución que el anterior varía en los diferentes sectores.

Sector lateral: El borde superior o techo del espacio celuloso interesfinteriano en el sector lateral está constituído por las fibras del elevador del ano que saltan hacia el recto por encima de los haces pubo-rectales buscando inserción en las caras laterales del recto visceral para formar el músculo longitudinal conjunto. En todas nuestras disecciones encontramos estas fibras que se destacan por su color rojo contra el blanco del recto visceral.

Este contingente de fibras está siempre presente pero es muy variable.

En la mayor parte de los casos cierra completamente el espacio por encima.

Sector anterior: Las fibras del elevador del ano que se unen a las caras laterales del recto también existen por delante desde el músculo prerectal.

—En el hombre por encima de las fibras del músculo pre-rectal, el músculo recto-uretral constituye un refuerzo de este borde y contribuye a cerrar el espacio.

— En la mujer el músculo recto-vaginal y la importante adherencia de la fascia recto-vaginal refuerzan el borde.

Sector posterior: También están presentes en este sector las fibras del elevador del ano que emanan directamente del rafe ano-coccígeo.

Refuerzan estas fibras la adherencia del recto a la aponeurosis de Waldeyer y al músculo recto-coccígeo.

En suma, el borde superior está formado en toda la circunsferencia por las fibras del elevador del ano que pasan a formar parte del septum intermuscular, con un refuerzo anterior, músculo recto-uretral en el hombre y músculo recto-vaginal en la mujer y un refuerzo posterior músculo aponeurótico formado por la aponeurosis de Waldeyer y el músculo recto-coccígeo.

CONTENIDO

Como todo espacio celuloso el espacio interesfinteriano es un espacio virtual, ocupado por tejido celular laxo.

Por lo tanto es factible de ser ocupado por procesos supurados y transitado con facilidad del punto de vista quirúrgico.

Es prácticamente avascular presentando a nivel de sus bordes elementos vasculares que lo cruzan.

COMUNICACIONES

Este capítulo tiene gran importancia en lo que respecta a la patología ano-rectal. Analizaremos las comunicaciones de los diferentes sectores.

Cara visceral

El septum intermuscular o fibras longitudinales del recto cierran este espacio. La única comunicación por esta pared con la víscera rectal anal es el fondo de las glándulas anales que logran atravesar desde la mucosa toda la pared muscular rectal anal hasta llegar al espacio interesfinteriano.

Cara parietal

Es la que tiene más amplias comunicaciones. Todos los intersticios musculares que hemos señalado en esta pared actúan como comunicaciones del espacio interesfinteriano en virtud de su carácter de celulosos.

Estos son:
— El intersticio entre el fascículo pubo-rectal del elevador del ano y el haz intermedio del esfínter estriado.
— El intersticio entre los haces superficial y profundo del haz intermedio del esfínter estriado.

A través de estos intersticios celulosos el espacio interesfinteriano comunica con la fosa isquio-rectal a diferentes alturas.

Borde inferior

Cerrado por la unión de las fibras longitudinales del recto abiertas en abanico a la piel, fasciculando el haz subcutáneo del esfínter.

Como la inserción cutánea de las fibras longitudinales no es en bandas sino en haces, entre estos haces el espacio interesfinteriano comunica con el espacio perianal donde se aloja el haz subcutáneo del esfínter.

Borde superior

Aparentemente cerrado por las fibras del elevador del ano, hemos comprobado en algunos casos la falta de fibras en algún sector con lo cual el espacio interesfinteriano podría comunicar con el espacio pelvi-rectal.

Nunca hemos observado comunicación con el pelvi-rectal por delante o por detrás pues en estos sectores los refuerzos señalados son constantes.

SU USO COMO VIA DE ABORDAJE

Veremos su vinculación con las diferentes patologías y técnicas quirúrgicas.

ABSCESOS Y FISTULAS

Las teorías de diseminación de los procesos sépticos de origen en las glándulas anales se basa en la diseminación entre el esfínter liso y las fibras longitudinales del recto (2) (5) (11).

Este espacio en realidad es inexistente en virtud de la íntima adherencia entre las fibras longitudinales y las circulares (esfínter liso). Del punto de vista de la disección es imposible separar ambas capas.

La maniobra sería como intentar separar las fibras circulares de las longitudinales a cualquier otro nivel del tubo digestivo.

Es por lo tanto dudoso que este sea el espacio que se indica para la diseminación séptica.

En las antedichas teorías, a punto de partida de este espacio intraparietal surgen caminos de diseminación que atraviesan estructuras musculares y fibrosas.

También nos parece dudoso que algún proceso supurado logre atravesar estas estructuras.

Nos parece más apto para alojar el proceso séptico inicial el espacio celuloso interesfinteriano que hemos delimitado.

También vemos como vías de diseminación más factibles los intersticios que hemos establecido.

Creemos que esté abierto un campo de investigación en este sentido tendiente a demostrar la viabilidad de esta nueva teoría de diseminación basada en la descripción de este espacio celuloso interesfinteriano.

FISURA ANAL

Las diferentes técnicas de esfinterectomía interna, lateral y posterior implican aislar el esfínter interno antes de la sección.

La sección del esfínter interno es irrealizable con indemnidad de las fibras longitudinales. La delimitación del esfínter para la sección se hace disecando en el espacio subcutáneo-mucoso la cara interna y en el interesfinteriano la cara profunda.

En la técnica de Notaras se introduce un bisturí entre el espacio interesfinteriano.

TRATAMIENTO DE LA INCONTINENCIA

Operación de Parks: Es el más claro abordaje del espacio interesfinteriano celuloso buscando el haz puborrectal por vía interesfinteriana en el sector posterior para realizar la plicatura del mismo.

Traumática: En esta técnica el espacio interesfinteriano está desaparecido y sustituído por tejido fibroso. Fuera de la cicatriz es factible de ser disecado y a ese nivel identificar el esfínter para realizar la plastia del mismo.

CIRUGIA CONSERVADORA DEL RECTO

Las operaciones tipo Cutait-Turnbull abordan el espacio interesfinteriano desde su borde superior tras la sección digital de las fibras del elevador destinadas al recto.

ABORDAJE DE LOS PROCESOS RETRO-RECTALES

Son de fácil realización a través del espacio interesfinteriano con sección de los elementos del borde superior del espacio en lo que sería una continuación de la técnica de Parks.

CANCER DEL ANO EN ETAPA PRECOZ

El espacio interesfinteriano limita en profundidad el nivel que, infiltrado por un neoplasma de ano, lo hace factible o no de resección económica. Es la "border line".

HEMORROIDES

Estas se desarrollan en el espacio subcutáneo-mucoso pero para el abordaje es necesario conocer el borde inferior del espacio interesfinteriano para que la disección progrese por el espacio sub-mucoso no por el interesfinteriano pues esto traería aparejado con la resección de las hemorroides también un sector de esfínter liso.

CONCLUSIONES

Del análisis de la bibliografía consultada y de nuestros estudios concluímos que el espacio interesfinteriano es un espacio reconocido por los anatomistas y los cirujanos pero ni descrito ni delimitado.

Uhlenhuth y Escudero lo reconocen como celuloso pero no insisten en su delimitación.

Pensamos que la delimitación es de gran utilidad pues hemos visto su importancia como vía de abordaje y aún por plantear dudas a las actuales teorías de la diseminación de los procesos supurados.

REFERENCIAS BIBLIOGRAFICAS

1. COURTNEY, H.- The posterior subsphineteric space; its relation to posterior horseshoe fistula. Surg. Gynecol. Obstet. 89: 222, 1949.
2. EISENHAMMER, S. - A new aproach to the anorectal fistulous abcess, based on the high intermuscular lesion. Surg. Gynecol. Obstet. 103: 501, 1956.
3. ESCUDERO, A.M. - Sistema muscular esfinteriano anal. Montevideo. Ed. Gráficos Unidos. 1957.
4. FERNANDEZ CHAPELA, A. - Contribución al estudio anatómico del recto. Tesis de Agregación. Inédita. Montevideo. 1947.
5. GOLIGHER, J.C.; ELLIS, M.; PISSIDES, A. - A study of the role of the intersphincteric abcess formation in the pathogenesis of anorectal abcess and fistula. Br. J. Surg. 54: 64, 1967.
6. GOLIGHER, J.C., LEACOK, A.G.; BROSSY, J.J. - The surgical anatomy of the anal canal. Br. J. Surg. 43: 51. 1955.
7. GORSCH, R.V. - Perieneopelvic Anatomy. New York, The Tilghman . 1941.
8. MILLIGAN, J.C.; MORGAN, C.N. Surgical anatomy of the anal canal with special reference to anorectal fistula. Lancet 227; 1150, 1934.
9. SANTORINI, G.D. - Septendecim tabulae Santorini. Quas. Edit. M. Girardi 1715.
10. SHAFIK, A. - A new concept of the anatomy of the anal sphincter mechanism and the phisiology of the defection. The external anal sphincter. A triple loop system. Chir. Gastroenterol. 12: 175, 1978.
11. PARKS. A.O. - Pathogenesis and treatment of fistula in ano. Br. Med. J. 1: 463, 1961.
12. ROMPANI, O.C.; BERMUDEZ, J.; VEIRANO, G. - El espacio interesfinteriano como vía de abordaje. Presentado en el Congreso Latinoamericano de Proctología, 8o. Montevideo. 1981.
13. UHLENHUTH, E. - Problems in the anatomy of the pelvis. Philadelphia, Lippincott, 1953.