

CASOS CLINICOS

Lipoma gigante de subperitoneo

Dres. Pablo Matteucci, Alfredo Armand Ugón, Carlos Sarroca
y Julio López Susviela

Se presenta un lipoma gigante de subperitoneo, de 32 cm. de diámetro y 6 kgs. de peso. El estudio histológico del mismo, no mostró zonas de malignidad, habituales en lipomas voluminosos.

Palabras clave (Key words, Mots clés) MEDLARS: Retroperitoneum / Neoplasms.

Presentaremos una observación curiosa: un lipoma gigante de subperitoneo, que creció hasta alcanzar un tamaño inusual de 32 cm de diámetro.

Observación. (Historia. Fraternidad Nº 73.278). Mujer de 65 años, a quien en 1965 se le comprobó una tumoración sobre la cresta iliaca izquierda, diagnosticándosele entonces hernia del cuadrilátero de Grinfeld. La paciente la fue dejando evolucionar, ya que no le causaba dolores ni trastornos, hasta alcanzar el abdomen el aspecto de un vientre grávido a término, lateralizado hacia la izquierda de la línea media. (Fig. 1).

La Rx simple, mostraba una opacidad difusa de la masa tumoral; el estudio de colon por enema y urografía, mostraban órganos en posición habitual.

Operación (6-XI-75). Incisión transversa desde la línea media a flanco y fosa lumbar izquierda. Disociando los músculos anchos, se comprueba lipoma gigante subperitoneal, que se extirpa en su totalidad. (Fig. 2).

Buen postoperatorio. Alta al 5º día. La paciente pasó a tener de 118 cm a 76 cm de cintura.

Anatomía patológica. Masa lipomatosa, de 32 x 30 x 28cm de diámetro, superficie regular, mamelonada, capsulada en su totalidad. Su peso sin fijar es de 6 kilos. Al corte está constituida por un tejido fibroadiposo sólido y homogéneo, con zonas de hiperhemia e infiltración hemorrágica. El estudio histológico de cortes de varias partes muestra un lipoma con gran actividad celular, con zonas de sufrimiento con acúmulos de polinucleares y hematías. No hay atipias celulares, ni zonas de infiltración capsular.

Presentado a la Sociedad de Cirugía el 26 de mayo de 1976.

Profesor Adscripto de Clínica Quirúrgica, Asistente de Clínica Quirúrgica, Profesor Adjunto de Semiología Quirúrgica y Anatomopatólogo del M. S.P.

Dirección: Rambla RCA. de Chile 4511. Montevideo. (Dr. Matteucci).

Clínica Quirúrgica "F" (Prof. Luis Praderi). Hospital de Clínicas "Dr. Manuel Quintela", Montevideo, Uruguay.

COMENTARIO

El interés de esta comunicación radica en presentar un lipoma subperitoneal de un tamaño excepcional, no existiendo otra observación similar en la literatura médica nacional.

Debe destacarse que se pudo extirpar en su totalidad, siendo facilitadas las maniobras por el hecho de estar totalmente capsulado.

El estudio histológico, obviamente no exhaustivo, no mostró zonas de malignidad, frecuentes de encontrar en estos grandes lipomas (1,2). Por esta razón, es obligatorio un control periódico de los pacientes para detectar posibles recidivas locales.

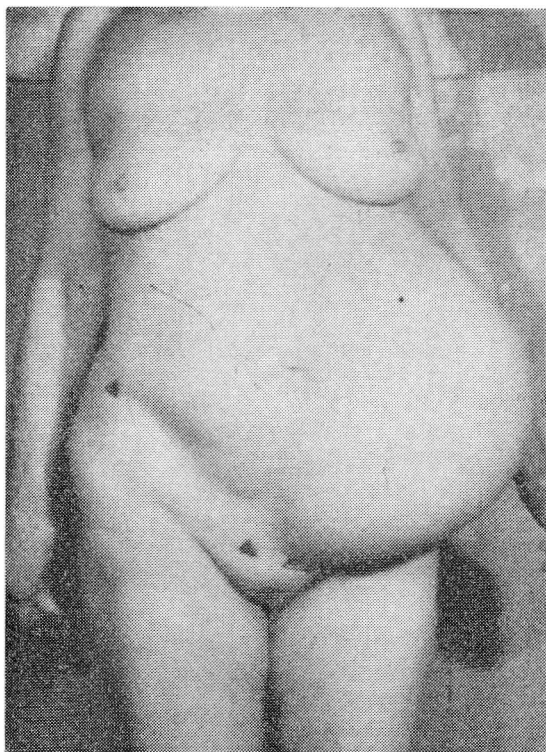


FIG. 1.— Fotografía de frente, de pie, de la paciente.

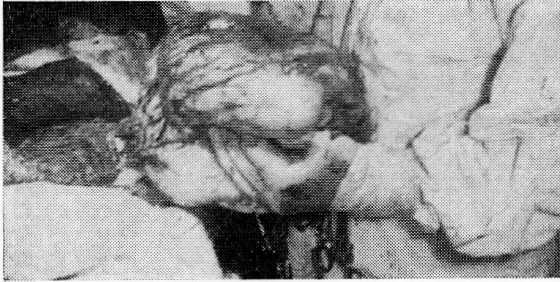

FIG. 2.—El grueso tumor está casi totalmente liberado. Falta ligar un pedículo vascular.

RESUME

Lipome géant du sous-péritoine.

Présentation d'un lipome géant du sous-péritoine de 32 cm de diamètre et d'un poids de 6 kgs, dont l'étude histologique ne fit apparaître aucune zone de malignité - fait inhabituel dans les lipomes volumineux.

SUMMARY

Gigantic lipoma of subperitoneum

A patient developed a gigantic lipoma of subperitoneum which had a 32 cm diameter and weighed 6

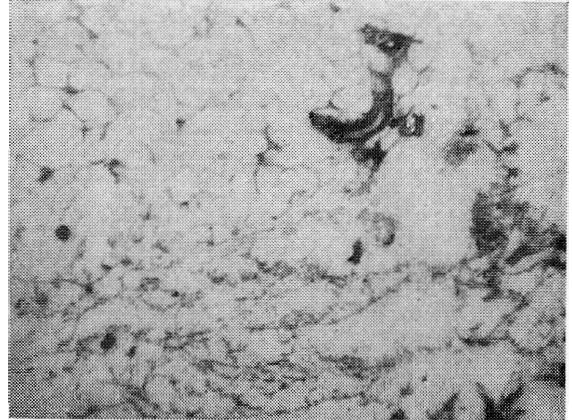


FIG. 3.—Corte histológico. Debe destacarse la congestión e infiltración hemorrágica.

kilos. Histological study showed none of the malignant patches, which are usual in very large lipomas.

REFERENCIAS BIBLIOGRAFICAS

1. FRANK P. Volumineuse lipome rétroperitoneal droite. *Sem. Hôp. Paris*, 50: 2560, 1974.
2. RIOS-BRUNO G, GATEÑO N. Tumor lipomatoso retroperitoneal. *Rev Méd Urug*, 1: 111, 1974.