CIR. DEL URUGUAY, V. 45, Nº 1: 39-43, enero/febrero 1975

Intubación transtumoral paliativa en las estenosis neoplásicas del esófago. Una nueva prótesis con dispositivo antirreflujo

Dres. Nicolás Davidenko, Juan Chifflet, Carlos Gómez Fossati, Eduardo Tiscornia y Jorge Pradines *

Se realiza una comunicacion preliminar sobre los excelentes resultados paliativos obtenidos en una serie inicial de 8 casos, con una nueva prótesis para la intubación endoluminal del neoplasma avanzado de esófago o de cardias. Ella incluye un dispositivo valvular original y eficaz, que evita el reflujo gastroesofágico y la esofagitis péptica consecutiva que resultan de este procedimiento, a veces muy invalidantes. Consiste en la adaptación al extremo inferior del tubo rígido que franquea la estenosis tumoral, de un tubo de látex de fino espesor, de 8 a 10 cm. de longitud, cuyas paredes se colapsan al aumentar la presión endogástrica, evitando el reflujo. Los estudios radiológicos y radiocinematográficos mostraron el excelente funcionamiento del sistema valvular en todos los casos explorados.

Se plantea además la conveniencia de la piloroplastia complementaria como medida coadyuvante para la prevención de dicho reflujo.

Palabras clave (Key words, Mots clés) MEDLARS: Esophageal neoplasms/surgery. Prosthesis.

La intubación endoesofágica paliativa de las estenosis malignas es un procedimiento con más de 100 años de existencia.

Leroy D'Etiolles (5) en 1845 fue el primero en utilizar con este fin tubos de marfil descalcificado. Symonds (18) en 1885 populariza este procedimiento confeccionando tubos de marfil y plata, que coloca al igual que el anterior por la boca del paciente, con la ayuda de conductores metálicos.

La alta incidencia de complicaciones perforativas, hace que el procedimiento caiga en el olvido, hasta que Souttar en 1924 (17) lo reactualiza, utilizando tubos espiralados de plata, que inserta a través de un esofagoscopio, previa dilatación de la zona tumoral con bujías. Resano (15) lo aplicó con señalado éxito.

Presentado a la Sociedad de Cirugía del Uruguay, el 22 de mayo de 1974.

*Asistente Int. de Semiología Quirúrgica, Residente de Cirugía, Asistente de Clínica Quirúrgica, Adjunto del Depto. de Radiología, Profesor Director de Clínica Quirúrgica.

Direc.: Nelson 3329, Montevideo (Dr. Davidenko).

Clínica Quirúrgica "B" (Prof. Dr. Jorge Pradines). Seccional de Tórax y Patología Gastroesofágica. Hospital de Clínicas "Dr. Manuel Quintela". Montevideo.

Coyas y Triboulet-Piton en 1954 (4) confeccionan simultánea e independientemente tubos de plástico de superficie externa anillada para favorecer su fijación al tumor y evitar así su deslizamiento al exterior. Para hacerlos visibles a los rayos X le incorpora un anillo de metal en la extremidad superior. También los colocan mediante la endoscopía.

La vía de colocación de las prótesis esofágicas sufre variantes. Kropff (10) utiliza una esofagotomía cervical, Mackler (13) aporta un tubo plástico de diseño propio y al igual que Brown (2) efectúa una toracotomía y mediante una esofagotomía vertical supratumoral coloca la prótesis. Todas estas variantes fueron abandonadas por la alta mortalidad postoperatoria.

En 1956 Mousseau y col. (14) modifican sustancialmente el método de colocación, sustituyendo la pulsión desde arriba, usada hasta ese momento en todos los casos, por la tracción desde abajo. Usan a esos efectos un tubo cuyo extremo inferior disminuye progresivamente de diámetro, prolongándose como una sonda larga de mediano calibre. Cateterizan la estenosis desde la boca del paciente con el sector fino de la prótesis que luego usan para traccionarla desde abajo mediante una gastrotomía alta. Una vez insertada la misma, cortan la extremidad fina remanente.

Celestin (6) adopta un tubo similar al anterior, pero cuyo sector fino es sólido y articula con la porción superior de mayor diámetro.

Gourevitch (7) y posteriormente Häring (8) confeccionan un tubo que es de látex con un alambre espiralado en su interior. El último autor coloca un manguito de goma que ajusta en la porción inferior con la finalidad de evitar el desplazamiento hacia arriba.

Goñi Moreno (6) utiliza el tubo de Mousseau al que le adapta una arandela de polivinilo en su extremidad inferior evitando así el deslizamiento superior, complicación que puede darse con cierta frecuencia (3, 4, 12, 14).



FIG. 1.— La nueva prótesis que consta de una porción tubular (a izquierda) y la porción valvular (a derecha).

Desde hace 3 años utilizamos la intubación endoluminal, transtumoral, en los pacientes con neoplasmas avanzados de esófago y de cardias, que no son pasibles (por su extensión, histopatología o condición general) de una terapéutica quirúrgica de exéresis ni actínica. Logramos con ello la desaparición de la disfagia, mejoría subjetiva espectacular ya que el paciente "se siente curado" de su afección y la calidad de la sobrevida así obtenida se compara muy favorablemente frente a otros procedimientos paliativos (gastrostomía).

Hemos podido comprobar que la corrección de la disfagia se obtiene siempre a expensas de la anulación de los mecanismos de competencia cardial, originándose un reflujo gastroesofágico y una esofagitis péptica de gravedad variable, a veces muy invalidante.

La mayor parte de los autores consideran que la más molesta complicación es el reflujo y la esofagitis consecutiva. Sin embargo la consideran leve y tolerable (6, 7, 8,9,11) aconsejando la posición de semi-Fowler, el uso de antiácidos y anticolinérgicos.

Ancona y col. (1) jerarquizan su importancia mientras que Sanfelippo y col. (16) muestran un caso de estenosis proximal benigna, secundaria a una intensa esofagitis por reflujo.

Por nuestra parte hemos tenido ocasion de observar dos casos de esofagitis péptica grave, resultando intolerable para el paciente e imposible atenuarla con tratamiento médico.

Situaciones como las expuestas, nos llevaron a modificar el diseño de la prótesis empleada (inicialmente usamos un tubo simple de plástico ensanchado en su extremo superior), agregándole un dispositivo valvular antirreflujo y a incluir como complemento del procedimiento la realización de una piloroplastia a los efectos de favorecer el rápido pasaje del contenido gástrico al duodeno coadyuvando así a la prevención del reflujo.

MATERIAL Y METODO

El nuevo tubo que adoptamos, está confeccionado con polivinilo semirrígido, de paredes lisas, calibre uniforme y diámetro interno variable de 2 a 3 cm. En su extremidad superior, ensanchada para que calce sobre la zona estenosada, tiene un aro de metal incluido para hacerlo visible a los rayos X. Su extremidad inferior está cortada a bisel, para facilitar su pasaje por la zona tumoral. Al mismo se le adapta por presión, una vez insertado, un tubo en látex de fino espesor de 8 a 10 cm. de longitud y calibre algo mayor, adherido a un anillo plástico que contiene otro

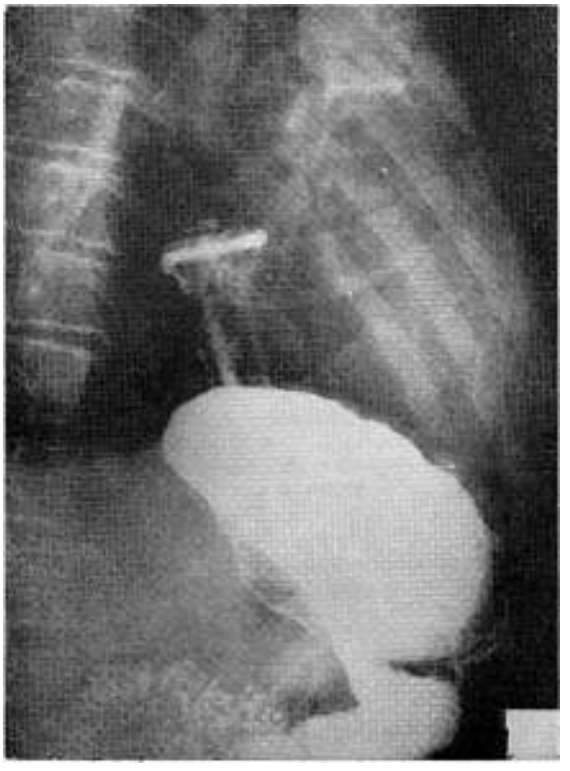

FIG. 2.— Gastroduodeno en posición de Trendelenburg y compresión abdominal. Se observa la prótesis visible gracias a sus dos anillos metálicos. Fundus gástrico desplegado y relleno por el bario. No existe ni el más mínimo reflujo.

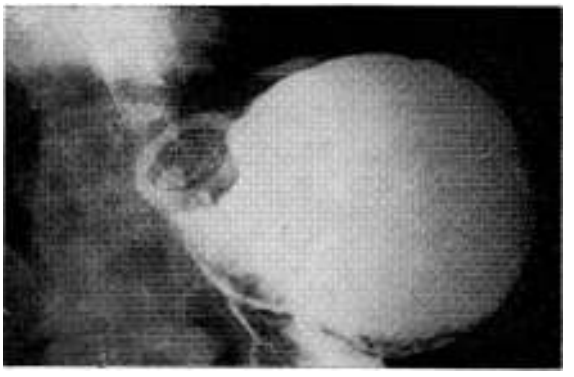

FIG. 3.— Gastroduodeno en posición de Trendelenburg y compresión abdominal enfocando esófago abdominal, cardias y fundus gástrico completamente relleno por bario. Se aprecia claramente la ausencia de reflujo gastro-esofágico, destacándose la porción inferior de la prótesis y el anillo que sostiene el dispositivo valvular.

aro de metal en su interior. Este anillo inferior impide el desplazamiento superior del tubo. Al aumentar la presión endogástrica las paredes del tubo blando se adosan entre sí e impiden el reflujo.

El procedimiento operatorio no difiere sustancialmente al realizado por otros autores Bajo anestesia general mediante una incisión mediana supraumbilical, se efectúa una gastrotomía alta o mejor una antropiloroduodenotomía amplia, que será luego cerrada como piloroplastia pudiéndose realizar los dos procedimientos simultáneos.

Se pasa un flebotractor a través del cardias, hacia la estenosis tumoral, y una vez franqueada ésta, su extremo sale por la boca del paciente. Se ata al mismo sólidamente la prótesis, mediante 4 hilos de lino que se colocan transfixiando su extremidad inferior. Otras tantas lazadas largas de lino sostienen la extremidad superior del tubo y sirven eventualmente para retirarlo, en el caso de que la estenosis tumoral se demuestre finalmente infranqueable.

Previa lubricación de su superficie externa, se le entrega la prótesis al anestesista, cuya colaboración se hace entonces fundamental. Al mismo tiempo que el cirujano tracciona con el conductor metálico de la extremidad inferior del tubo en forma suave y continua, el anestesista, ayudado por el laringoscopio, guía su extremidad superior y una vez que ha "calzado" en la estenosis, secciona y retira los hilos conductores ya mencionados.

A la extremidad inferior del tubo, que asoma por el cardias se le coloca el dispositivo antirreflujo. El exceso del tubo se reseca y se cierra la gastrotomía y/o la piloroplastia en dos planos de puntos separados de lino.

Hasta el momento actual hemos efectuado el procedimiento en 8 pacientes portadores de neoplasias esofágicas o cardiales avanzadas lográndose una mejoría inmediata de la disfagia en todos ellos y la valoración de la existencia o no de reflujo gastroesofágico se realizó por la clínica, la radiología y la cinematoradiología.

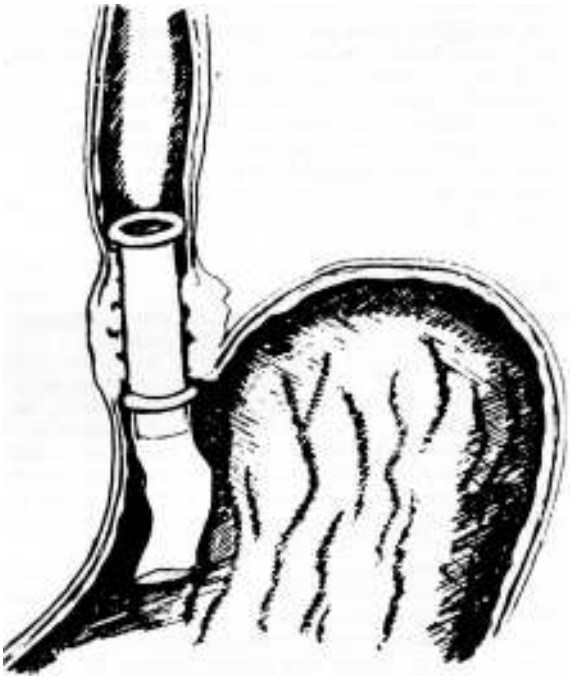

FIG. 4.— El dibujo muestra cómo queda la prótesis en posición.

RESULTADOS Y CONCLUSIONES

No hubo ninguna muerte ni complicación mayor directamente vinculada a la técnica utilizada.

Ningún caso mostró síntomas de reflujo o de esofagitis y los estudios radiológicos efectuados a esos efectos, demuestran claramente el buen funcionamiento del sistema valvular utilizado, aun en condiciones de sobreexigencia: la colocación del enfermo en la posición de Trendelenburg y la presión combinada sobre el epigastrio, con el estómago lleno de bario, no evidenciaron reflujo.

La conclusión primaria es que el sencillo mecanismo antirreflujo que hemos incorporado a la prótesis de intubación esofágica transtumoral, funciona como una válvula eficiente. Al impedir el reflujo gastroesofágico y la esofagitis consecutiva, mejora apreciablemente la calidad de la sobrevida obtenida, hecho muy importante en todo procedimiento paliativo.

RÉSUMÉ

Intubation transtumorale palliative dans les sténoses néoplasiques de l'oesophage. Nouvelle prothèse avec dispositif antireflux.

Communication préliminaire sur les excellents résultats palliatifs obtenus dans une première série de 8 cas, par une nouvelle prothèse pour l'intubation endoluminale du néoplasme avancé de l'oesophage ou du cardia. Il s'agit d'un dispositif valvulaire original et efficace évitant le reflux gastro-oesophagique et l'oesophagite peptique consécutive résultant du procédé qui sont parfois une cause d'invalidité prononcée. Le dis-

positif consiste à adapter à l'extrémité inférieure du tube rigide, qui passe par la sténose tumorale, un tube de latex de faible épaisseur, de 8 à 10 cm de longueur, et dont les parois s'adossent quand augmente la pression endogastrique, évitant ainsi le reflux. Les études radiologiques et radio-cinématographiques montrent l'excellent fonctionnement du système valvulaire dans tous les cas explorés. Nous traitons en outre du bien-fondé de la pyloroplastie complémentaire comme mesure d'appoint dans la prévention de ce reflux.

SUMMARY

Palliative transtumoral intubation for malignant esophageal obstruction. A new prosthesis with an antireflux device.

A preliminary report is made on the excellent palliative results obtained in a first group of 8 cases with a new prosthesis for endoluminal intubation of advanced esophageal or cardial carcinoma. This includes an original and efficient device which prevents gastroesophageal regurgitation and subsequent peptic esophagitis which is often caused by this treatment.

This consists in adapting to the lower end of a rigid tube which enters the tumoral stenosis, a thin latex tube of 8 or 10 cm. in length, the walls of which collapse when endogastric pressure increases, trus preventing reflux. X-Ray and radiocinematographic studies showed excellent operation of the valvular system in all the cases explored

At the same time mention is made of the convenience of complementary pyloroplasty as an additional support to prevent reflux.

REFERENCIAS BIBLIOGRAFICAS

1. ANCONA E, TREMOLADA C, FRASSON P, ANDRIGHETTI M. Reflux oesophagitis in patients with endo-eosophageal prostheses. *Surg Italy,* 3: 146, 1973.
2. BROWN AL. Carcinoma of the oesophagus. Use of rigid indwelling oesophageal tube. *J Thorac Surg,* 18: 493, 1948.
3. CELESTIN LR. Permanent intubation in inoperable cancer of the oesophagus and cardia. *Ann Roy Coll Surg Eng,* 25: 165, 1959.
4. COYAS A et TRIBOULET PITON J. Résultats obtenus par un nouveau procédé d'intubation palliative du cancer inopérable de l'oésophage. *Ann Otolaryn Paris,* 72: 143, 1955.
5. D'ETIOLLES L. Citado por Celestin (3).
6. GOÑI MORENO I. Intubación del esófago en el cáncer inoperable. *Prensa Méd Argent,* 60: 1109, 1973.
7. GOUREVITCH A. Intubation of the cardia for inoperable carcinoma. *Lancet,* 2: 258, 1959.
8. HÄRING R. Eine neue Oesophagusendoprothese als Palliativmabnahme beim inoperablen Oesophagus und Kardiacarcinom. *Chirurg,* 35: 549, 1964.
9. HOLDEN MP, WOOLER GH and IONESCU MI. Mousseau-Barbin tubes for the treatment of carcinoma of the lower two thirds of the oesophagus. *Br J Surg,* 60: 401, 1973.
10. KROPFF G. Intubation oesophagienne par tube en matière plastique suivie de radiumthérapie dans le traitement du cancer de l'oesophage. *Mem Acad Chir,* 80: 628, 1954.
11. KUMAR DAS S and JOHN GT. Oesophageal intubation in obstructive lesions of the oesophagus. *Br J Surg,* 60: 403, 1973.
12. LORTAT JACOB JL, FÉKÉTÉ F, LANGRAND L et HUGUIER M. Traitement palliatif de la dysphagie des cancers inextirpables de l'oesophage par l'intubation à demeure. *Mem Acad Chir,* 94: 80, 1968.
13. MACKLER SA and MAYER RM. Palliation of oesophageal obstruction due to carcinoma with a permanent intra-luminal tube. *J Thorac Cardiov Surg,* 28: 431, 1954.
14. MOUSSEAU M, LE FORESTIER J, BARBIN J et HARDY M. Place de l'intubation à demeure dans le traitement palliatif du cancer de l'oesophage. *Arch Med App Dig,* 45: 208, 1956.
15. RESANO JH. Los tratamientos paliativos del cáncer del esófago. Tubos endoesofágicos. *Bol Soc Venez Cir,* 6: 325, 1952.
16. SANFELIPPO PM and BERNATZ PE. Celestin-tube palliation for malignant oesophageal obstruction. *Surg Clin N Am,* 53: 921, 1973.
17. SOUTTAR HS. A method of intubating the oesophagus for malignant stricture. *Br Med J,* 1: 782, 1924.
18. SYMONDS CJ. The treatment of malignant stricture of the oesophagus by tubage or permanent catheterisme. *Br Med J,* 1: 870, 1887.

DISCUSION

DR. OSCAR BERMÚDEZ.— He escuchado con mucha atención y gran interés la presentación sobre el procedimiento que preconiza el Dr. Davidenko en la aplicación de tubos esofágicos. Indudablemente la colocación de tubos es en ciertas condiciones patológicas la única solución que puede ofrecerse a los neoplásicos del esófago con la finalidad de proporcionarles bienestar temporario; pero han habido una serie de inconvenientes con los tubos, que todos conocen y han sido mencionados, entre los cuales se señala la acción agresiva del reflujo. Aunque éste no siempre es agresivo porque en muchos neoplásicos el poder péptico del contenido gástrico está disminuido, lo cierto es que cuando existe un reflujo con poder péptico, la esofagitis es una afección grave que se agrega a la gravedad de la neoplasia y desvirtúa lo que se ha querido conseguir con la colocación del tubo. Creo que el aditamento que propone el Dr. Davidenko es lo que falta al procedimiento de los tubos para hacerlos completamente eficaces evitando el reflujo. Se trata de un procedimiento ingenioso puesto que ese tubo terminal blando de plástico, plegable por la presión intragástrica, es una válvula que ha resultado perfecta en los ensayos realizados. Me complazco en felicitarlo.

DR. ALBERTO BARQUET.— Me voy a referir exclusivamente al problema de la esofagitis resultante que dio que hablar en estos momentos. Considero que esta esofagitis resultante, debida por supuesto al mecanismo tubular, debe ser bien estudiada para resolver este problema. Debe tenerse en cuenta en primer lugar, la ubicación del neoplasma; en segundo lugar, el sitio donde se produce la esofagitis, si es por encima del tubo o en la porción supracardial. Sabemos que la esofagitis en la parte media del esófago es poco común en situación patológica espontánea. Cuando se produce el reflujo, prácticamente el impacto del jugo gastroduodenal va a hacerse en la parte superior del tubo (y en ese caso la esofagitis se produciría a ese nivel), y no por rebasamiento del extremo superior del tubo, entre el mismo y la pared esofágica (pudiendo llegar entonces hasta la zona cardial). El sector supracardial del esófago es la zona más propensa a la esofagitis, por causas de todos conocidas. Los distintos elementos que podrían motivar esa esofagitis son: el reflujo que luego de rebasar el extremo superior del tubo, quedaría detenido entre éste y el cardias; los restos de alimentos que se insinuarían entre el tubo y el esófago inferior sin pasar al estómago; la presión del tubo contra la mucosa esofágica especialmente en la zona cardial más estrecha (por sus mecanismos esfinterianos) y su consecuencia, la isquemia por apoyo.

Quiere decir, por lo tanto, que se deberían estudiar las causas etiopatológicas determinantes de esa esofagi-

tis de acuerdo al asiento topográfico de las lesiones resultantes, y si es posible tratar de subsanarlas.

Dr. Washington Liard.— Me felicito de haber oído este trabajo, porque los autores se introducen en la práctica diaria con un procedimiento auxiliar que puede ser muy eficaz en algunas etapas muy penosas del neoplasma de esófago como procedimiento paliativo.

Ahora quería referirme al mecanismo antirreflujo. Como cosa curiosa nosotros trabajamos con un mecanismo exactamente igual para el procedimiento de colocación del tubo de Vossschulte que es una prótesis transitoria que tiene otra finalidad: se coloca en el esófago para hacer la desconexión ácigo-portal por ligadura de la pared del esófago sobre la misma. En ese sentido lo habíamos hablado con el profesor Pradines y él nos dijo que estaban trabajando justo en un procedimiento valvular similar. Lo interesante es que yo también había creído en un principio ser original con el dispositivo valvular, pero no fue así, porque hace poco me hicieron llegar un catálogo de la casa Rüsch que tiene una modificación del tubo de Souttar, se llama tubo de Häring del año 1964 con un sistema valvular similar al presentado por el Dr. Davidenko y pensado por nosotros. Es un tubo articulado con un anillo que se ajusta en la parte inferior y con una prolongación de goma blanda que queda saliendo en la luz del estómago y que hace de sistema valvular antirreflejo.

Dr Manuel Albo.— Quería referirme a un solo hecho que el Dr. Vega, que está presente, lo conoce muy bien. Vi el catálogo que tiene el Dr. Liard y de inmediato reconocí el tubo que el Dr. Vega me suministró para colocarlo en un enfermo. Es un tubo de material plástico que tiene incorporado una espiral de acero y que en su parte inferior tiene un sector blando, sector que tendrá 7 u 8 centímetros y que trae aparte un cono que se adapta al mismo para evitar que el tubo se desplace hacia arriba. Es decir un poco la idea es similar. Ahora para ser sincero, debo decir que nunca fui muy entusiasta en relación a los tubos, que los vi ya hace más de 10 años. Casualmente Celestin, que se ha nombrado acá, trabajó en Inglaterra en el servicio de Franklin donde yo estuve una temporada. Franklin usaba esos tubos y la verdad es que como son tubos rígidos o casi, tenía una buena proporción de perforaciones gástricas por su uso.

El otro asunto es que en el caso que usé ese tubo que me había dado el Dr. Vega, la verdad es que no tuvimos la complicación de que el tubo se fuera hacia arriba sino que el tubo se fue hacia abajo. Es decir quedó perdido en el estómago.

Dr. Nicolás Davidenko.—(Cierra la discusión).

Primeramente le voy a contestar al Dr. Liard: el tubo de Häring tiene un segmento distal construido de látex, sin la espiral metálica incluida en su sector medio, transtumoral, que da mayor consistencia al mismo. Ello para evitar, según dice su creador, las lesiones gástricas por decúbito. Pero no cumple en modo alguno, la función de una válvula antirreflujo, porque no es colapsable, siendo su pared de un espesor de 2 mm. Hay por otra parte amplia experiencia, incluso nacional, con el uso de esta prótesis, y no impide el reflujo. De modo que su idea y la nuestra, tienen aparentemente originalidad.

En relación a los otros comentarios realizados, quiero puntualizar que este es un método paliativo, para enfermos de mal estado general, que no son pasibles de otro tipo de tratamiento. Al enfermo siempre le damos la chance de la exéresis o de la actinoterapia. Para nosotros eso es fundamental.

La posibilidad de intubar el tumor mediante una sonda nasogástrica, en lo que el Dr. Leborgne en nuestro medio tiene amplia experiencia, es un procedimiento totalmente ciego. La sonda puede pasar por el orificio de la estenosis tumoral, pero puede hacer una falsa ruta. El Dr. Leborgne ha obtenido excelentes resultados, pero no nos parece adecuado como método paliativo, someter a un enfermo todo el resto de su vida a una sonda nasal. En los 3 años que el Prof. Pradines dirige nuestra Clínica, él fue quien más entusiasmo tuvo en la aplicación de estas prótesis, porque parece un método más humano. El enfermo no se ve condenado a una gastrostomía —lo que para nosotros es fundamental— y va a sobrevivir los pocos meses que le quedan en cindiciones más aceptables. Es decir, la "calidad" de la sobrevida obtenida va a ser muy superior. En cuanto a la duración de la sobrevida, desde ya les voy a decir que el promedio con este procedimiento es de 6 meses, hasta un año o algo más.

Como toda técnica, no está exenta de complicaciones. La más frecuente es la obstrucción. Es un tubo rígido, por donde pasan alimentos semisólidos, y por ello se puede tapar. A nosotros nos sucedió en dos ocasiones.

Respecto al tipo de alimentación posible, puede ser líquida o incluso semisólida si es muy bien masticada por el paciente. En ese sentido hay que explicarle al enfermo —que nunca sabe que tiene un tubo— que debe masticar muy correctamente los alimentos.

Respecto al desplazamiento hacia abajo, es muy excepcional. En grandes estadísticas es raro. El desplazamiento hacia arriba sí es muy frecuente. Otra complicación es la perforación gástrica por el tubo, que no la tuvimos. El decúbito del tubo puede condicionar otras lesiones más graves, estando descrita la perforación de la aorta inclusive. Hasta el momento no hemos tenido complicaciones vinculadas a la realización de la gastrotomía o de la piloroplastia.

Finalmente, en cuanto al dispositivo antirreflujo en sí, ustedes vieron que es eficaz. A nosotros nos sirve. Es un método casero, o sea que lo puede hacer cualquiera. No son necesarios grandes artificios técnicos. Cuando comenzamos a usar la intubación transtumoral paliativa fuimos testigos de los problemas que podía determinar el reflujo gastroesofágico que provocábamos con ella. Tenemos presente a un enfermo con una estenosis neoplásica del cardias, irresecable, en el que se le colocó un tubo transtumoral simple, sin el mecanismo valvular. El paciente tenía unas regurgitaciones y una esofagitis total, que lo llevó a la caquexia. Sus familiares cada vez que nos veían nos decían: ..."para qué le habrán colocado eso". Desde ese momento nosotros paramos toda la serie de los tubos y empezamos a comentar en los Ateneos del Servicio esta evolución desfavorable y sus posibles mecanismos de solución, y así surgió esta idea. Quiere decir entonces, que esto no lo hice yo solo; esto es una idea de una serie le cirujanos que estaban trabajando en lo mismo, en la que unos aportaron una cosa y otros otra.