Ileo meconial

Dr. DAVID HECTOR TORRES *

DEFINICION Y CONSIDERACIONES GENERALES

Clásicamente se ha considerado al Ileo Meconial (I.M.) como una oclusión intestinal debida a meconio espesado en el recién nacido (R.N.) con enfermedad fibroquística o mucoviscidosis. Actualmente este término engloba todos los cuadros de oclusión meconial del R.N., algunos de etiología no conocida totalmente, que persisten después del primer día de vida, independientemente de la afección fibroquística (6, 7).

Nos referiremos pues a: I.M. clásico, I.M. transitorio o síndrome del tapón meconial; e I.M. no asociado a mucoviscidosis.

* Cirujano de niños del Hospital Pedro Visca.

ILEO MECONIAL CLASICO

Reseña histórica.

Está signada por tres hechos fundamentales: en 1905 Landsteiner describe la asociación de oclusión intestinal del R.N. por meconio espesado y enf. fibroquística. Casi 40 años después Anderson y Farber demuestran la afectación en la secreción mucosa de múltiples glándulas (páncreas, pulmones, tracto gastrointestinal, etc.). Finalmente en 1944, Hiatt y Wilson relatan el primer éxito quirúrgico frente a una mortalidad del 100 %.

Etiopatogenia.

El I.M. clásico es una de las manifestaciones de la mucoviscidosis, enfermedad generalizada

caracterizada por ser hereditaria y determinada por un gen recesivo (2, 7).

La anomalía fundamental es la formación de un mucus excesivamente espeso debido a la afección pancreática, y del cual se ha aislado una mucoproteína con propiedades fisicoquímicas anormales que precipita al añadir ácido tricloroacético al 10 % a un extracto acuoso de meconio (4).

El mucus viscoso y espesado hace que el meconio se adhiera íntimamente a las paredes intestinales "como goma de mascar", cambiando su consistencia semifluida normal por una masa sólida que ocluye la luz del íleon (7). Este proceso ocurre también en otros sectores de la economía obstruyendo los bronquiolos, los canalículos biliares, etc. agravando el pronóstico de la afección.

Anatomía patológica.

El íleon distal, es generalmente pequeño, de unos 2 cms. o menos de diámetro y contiene concreciones de meconio verde grisáceo, pequeñas y con la consistencia de masilla seca alineadas contra la válvula ileocecal confiriéndole un aspecto "en rosario".

El íleon proximal (segmento medio), está enormemente dilatado, con 6 a 8 cms. de diámetro y conteniendo el meconio espesado y pegajoso de color verde negruzco. Presenta hipertrofia parietal consecuencia del esfuerzo infructuoso durante la vida fetal para hacer progresar su contenido. La superficie serosa está inflamada y a veces su circulación comprometida con el intestino cianótico, que puede llevar a la gangrena con perforación y peritonitis meconial, la más grave de sus complicaciones.

En la parte más proximal del íleon y en el yeyuno, la dilatación disminuye gradualmente y su contenido es semilíquido.

El colon, es pequeño e hipoplásico (mal llamado microcolon) (2), conteniendo un poco de mucus espeso o meconio grisáceo.

Frecuentemente coexisten lesiones (Fig. 1) como el *vólvulo del segmento de íleon distendido* por meconio (50 %) que evoluciona a la gangrena con perforación y peritonitis meconial con calcificaciones. Otras veces tiende a la formación de una *masa seudoquística* de asas intestinales y meconio. Finalmente las otras lesiones frecuentemente asociadas son las *atresias y estenosis intestinales únicas* o *múltiples,* secundarias a vólvulos o a procesos inflamatorios y fibrosis posperforativas en la vida intrauterina (3).

En lo que respecta a las glándulas exócrinas mucosas están distendidas por mucus anómalo acumulado, fundamentalmente a nivel del páncreas que se encuentra retraído y endurecido con sus canales obstruidos y los acinos dilatados con sus células secretoras degeneradas que son reemplazadas por tejido fibroso y grasa. Solamente sobreviven los islotes de Langerhans.

Frecuencia y distribución.

La incidencia del I.M. es de 1 cada 14.000 R.N. vivos (7). Teniendo en cuenta su carácter hereditario, la distribución de niños afectados en cada familia es de 1 cada 4.



FIG. 1.

En relación a la mucoviscidosis (3 % de las necropsias en niños), el I.M. se manifiesta en el 10 % (Boston Children's Hospital y Sick Children Great Ormond St. de Londres) (2, 7).

La distribución por sexos es similar, siendo rara en la raza negra (2, 5).

Cuadro clínico.

Es el de una oclusión intestinal baja con vómitos boliosos y distensión abdominal.

Los vómitos, comienzan habitualmente en el primer día de vida, aunque hay casos descritos en la primera semana y otros que no lo presentaron (7).

La distensión abdominal, por el contrario está siempre presente (excepto si coexiste una atresia duodenal), y muy a menudo las asas intestinales son visibles a la inspección así como el peristaltismo. La palpación abdominal deja la huella de la presión digital sobre el contenido meconial pastoso, y en la F.I.D. se pueden palpar las concreciones meconiales con consistencia de masilla (2, 5, 7, 9).

Habitualmente *no hay deposición meconial,* pero algunos niños expulsan pequeños escíbalos de meconio desecado. El *tacto rectal,* revela una ampolla vacía con ano y recto más pequeño que lo normal, pudiendo confundir con la estenosis anorrectal.

Exámenes complementarios.

a) *Radiología:* la radiografía simple de abdomen revela múltiples asas dilatadas debidas a la oclusión intestinal baja, pero de tamaño variable y con escasos y aún ausencia de niveles líquidos debido a la adherencia del meconio a las paredes intestinales. Neuhauser describió una apariencia moteada o ligeramente

granulosa debido a las burbujas aéreas forzadas en el meconio espesado por las ondas peristálticas (10).

b) *Exámenes de laboratorio:*

Los citaremos muy brevemente ya que son de importancia en niños mayores pero de escasa utilidad en el R.N. (7).

Actividad triptica: se puede testar si se ha evacuado meconio, pero un resultado positivo no excluye el I.M. ya que el grado de compromiso pancreático en la mucoviscidosis es variable y la pérdida de la actividad tríptica es progresiva (8).

Test del sudor: Di Sant'Agnese (4) demostró que en la mucoviscidosis la concentración del CLNa. está aumentada en el sudor. El test iontoforético con pilocarpina es positivo cuando detecta concentraciones superiores a 70 mEq. de Na. y 60 mEq. de Cl.

Sondaje duodenal: raramente empleado en el R.N., permite estimar la actividad tríptica y la viscosidad del jugo duodenal.

Diagnóstico

Se basa fundamentalmente en las características clínicas y radiológicas ya descritas. En lo que respecta a los antecedentes, el hidramnios materno está presente en el 20 % de los casos (2, 5, 7); y tiene valor la historia familiar de Enf. fibroquística en todo R.N. con oclusión intestinal (2).

Sin embargo, no siempre el diagnóstico es fácil y a veces se plantean otras formas de oclusión intestinal baja. Swenson (9) aconseja realizar un colon por enema que demuestra el colon hipoplásico del I.M. y permite diferenciarlo de la Enfermedad de Hirschprung.

Complicaciones.

La complicación más grave del I.M. lo constituye la *Peritonitis Meconial* (P.M.). Está demostrado que el meconio llega a la unión ileocecal al 4º mes y al recto al 5º mes de la vida intrauterina (7); cualquier perforación intestinal en los últimos 6 meses de vida fetal provoca el pasaje de meconio estéril a la cavidad peritoneal constituyendo la P.M. Se producen numerosas adherencias vasculares entre las asas intestinales distendidas que rodean masas de meconio extravasado con depósitos de calcio. Habitualmente el proceso inflamatorio cierra la perforación antes del nacimiento no encontrándose ni en la laparotomía (2, 7); pero si esto no ha ocurrido al nacer, la peritonitis estéril se infecta transformándose en bacteriana secundariamente.

Sintomatología: se manifiesta en las primeras 24 a 48 horas con un cuadro de oclusión intestinal pero con características que permiten el diagnóstico de peritonitis.

Vómitos biliosos, están generalmente presentes.

Distensión abdominal: a menudo extrema provocando trastornos respiratorios con disnea y cianosis. La piel de la pared abdominal es lustrosa y brillante con venas que la surcan y con edema parietal y enfisema subcutáneo a veces, constituyendo el signo más específico de la peritonitis neonatal.

Se ha descrito el edema inflamatorio del escroto en los casos en que coexiste hernia inguinal (7).

Tacto rectal: muestra la ampolla vacía.

Desde el punto de vista general, el R.N. con peritonitis meconial, está grave, con importante S.F.R., cianosis e *hipotermia,* signo en el que han hecho hincapié Clatworthy (7, 10) y otros autores como frecuentemente presente en la peritonitis neonatal aún siendo bacteriana.

Radiología: es la de la oclusión intestinal, a veces con aire libre intraperitoneal (neumoperitoneo) y con *calcificaciones intraintestinales y peritoneales,* signo también descrito por Neuhauser, pero que no siempre es visible por su tamaño, comprobándose en la laparotomía. En casos de persistencia del conducto peritoneo vaginal, se han demostrado calcificaciones en el escroto.

Tratamiento del íleo meconial y de sus complicaciones: El I.M. simple y el complicado con P.M. tienen sanción quirúrgica.

Medidas preoperatorias

En todo R.N. que va a ser intervenido quirúrgicamente, las manipulaciones deben ser mínimas debiendo tomarse las radiografías con aparato portátil y realizando las determinaciones de laboratorio por micrométodos (1).

El recién nacido con I.M. simple o complicado, *debe colocarse en una incubadora* que le proporciona: a) concentración adecuada de O^2 de un 30 %, ya que su limitada capacidad pulmonar está agravada por la distensión abdominal; b) conserva la temperatura rectal a 37°C impidiendo la pérdida de calor por su gran superficie corporal, escaso panículo e inmadurez de la termorregulación que unido a la retención de Na lleva al escleredema; c) mantiene una humedad del 90 al 100 % fluidificando las secreciones, facilitando su aspiración e impidiendo las complicaciones respiratorias; d) finalmente lo protege de las infecciones (1).

Se coloca una *sonda nasogástrica* de polietileno (del mejor calibre que permita la narina) facilitando la decompresión abdominal y la ventilación.

Se practica una *descubierta venosa* (vena umbilical o pliegue del codo) para venoclisis de sangre o plasma en el acto quirúrgico y Solución 0,3 en el postoperatorio de acuerdo al peso y con el agregado de potasio según el ionograma.

Anestesia general: debe ser realizada por un anestesista especializado en recién nacidos y con el instrumental adecuado.

Incisión: transversa supraumbilical derecha que da una buena exposición y permite ser ampliada si es necesario.

Abierto el peritoneo se comprueba el aspecto ya descrito del I.M.

Métodos quirúrgicos

El método original de Hiatt y Wilson (2) consiste en una enterotomía por la que se in-

troduce un catéter al intestino y se instila solución salina a presión para ablandar y separar el meconio espesado. Tiene el inconveniente de requerir varias enterotomías para evacuar todo e meconio con el consiguiente y perjudicial manipuleo intestinal. Puede ser ú il en casos con segmento de íleon obstruido mu peq eño (2, 7).

La mayoría de los autores (2, 5, 7, 9) aconsejan la resección intestinal cuando el intestino está muy dilatado y su viabilidad es precaria, llegando a veces a la necesidad de extirpación de amplios segmentos intestinales. Se realiza entonces la aspiración del meconio semifluido proximal a la oclusión y la remoción del meconio espesado distal con suero fisiológico tibio, no debiendo utilizarse el agua oxigenada al 2 % ya que se han visto las burbujas de 0° en los vasos intestinales y se ha descrito la embolización masiva. En algunos centros se utiliza la Acetilcisteína en sol. al 10 % (Mucomyst) que dejada unos 30' en contacto con el meconio facilita su liquefacción, más aún si se masajea suavemente el intestino (6).

Difieren los criterios respecto a la táctica quirúrgica una vez hecha la resección y lavado intestinal.

Swenson (9), aconseja la anastomosis terminoterminal en un tiempo para restablecer la continuidad intestinal. Es discutible por la posibilidad de falla de la sutura.

Gross (5), emplea la resección tipo Mikulicz con creación de una doble ileostomía "en caño de fusil" que permite lavados postoperatorios. Restablece la continuidad en 10 a 20 días por aplastamiento del espolón con enterótomo seguido del cierre de la ileostomía o resección de la doble ileostomía y anastomosis terminoterminal.

Benson (2) practica además una gastrostomía temporal para la decompresión postoperatoria y la realimentación.

En el momento actual el método que ha dado mejores resultados es el *Asa en Y de Roux de Bishop y Koop modificada por Rickham* (7) (Fig. 2): consiste en la sección del íleon en su zona más distendida y con contenido moderadamente fluido, sin intentar vaciar el resto para evitar el manoseo intestinal que provoca alteraciones en una víscera de dudosa viabilidad agravando la mortalidad postoperatoria.

Se realiza una anastomosis entre el cabo proximal y la parte lateral del segmento distal, dejan o un asa en Y de Boux de unos 4 cm. de longitud como ileostomía única distal.

Rickham efectúa un par de suturas en la unión del segmento proximal con el distal de manera q e el segmento proximal entre en el distal ob cuamente respecto al orificio de la ileostomía. E o tiene dos ventajas: 1) el contenido intest al es dirigido fuera del estoma de la ileos omía y no sale al exterior; 2) o a pe o de que un catéter introducido en la eo omía sea dirigido al intestino proximal a a és del estoma anastomótico.

Postopera or o: El niño permanece en la incubadora con los controles mencionados, manteniendo la intubación gástrica y la venoclisis. Se debe hacer vitamina K para evitar la hipoprotrombinemia y antibioterapia profiláctica de las complicaciones pulmonares (1, 2, 7). Al 2º día de operado se pueden hacer lavados rectales y por la ileostomía con suero salino a 37 ° 10 a 15 c.c., dos o tres veces al día y aumentando la cantidad gradualmente. Se puede hacer acetilcisteína al 10 %, pero no preparados pancreáticos que provocan severas colitis (7).

La realimentación se comienza con agua azucarada y luego leche al 1/2. Los preparados pancreáticos V/0 se emplean en niños que no aumentan de peso o expulsan materias grasas mal digeridas y están indicados en los que sobreviven el período neonatal.

Tratamiento de la peritonitis meconial: La gravedad de estos enfermos hace necesario un tratamiento preoperatorio intensivo según las directivas ya señaladas, con buena aspiración gástrica y reposición de fluidos I/V con corrección del pH sanguíneo; siendo a veces necesaria la indicación de hidrocortisona I/V como medida drástica. El S.F.R. puede obligar a la aplicación de respiradores mecánicos administrando O^2 puro.

Lamentablemente la recuperación es a veces tan gradual que aun a pesar de la gravedad se debe plantear la indicación quirúrgica (7).

Técnica: Similar a la descrita para el I.M. no complicado. Abierto el peritoneo se aspira el pus y el meconio tratando de no ejercer una presión negativa muy fuerte para evitar el sangrado de las superficies peritoneales. Las perforaciones intestinales pequeñas pueden suturarse en uno o dos planos de puntos separados. En general hay grandes perforaciones de intestino con zonas gangrenosas y otras atrésicas por lo que deben realizarse resecciones intestinales más o menos amplias, después de lo cual se practicará una enterostomía doble (2, 7) (fig. 2) que se saca por contrabertura, suturando la serosa intestinal al peritoneo parietal con puntos separados para evitar el prolapso (9). Cierre de la incisión por planos.

Postoperatorio: El pronóstico del I.M. no complicado es malo. Santulli describe 6 sobrevivientes en 50. Gross 15 en 61. La mortalidad operatoria es del 50 al 60 % de los casos (vólvulos gangrenosos, perforaciones del colon, etc.). Las complicaciones pulmonares

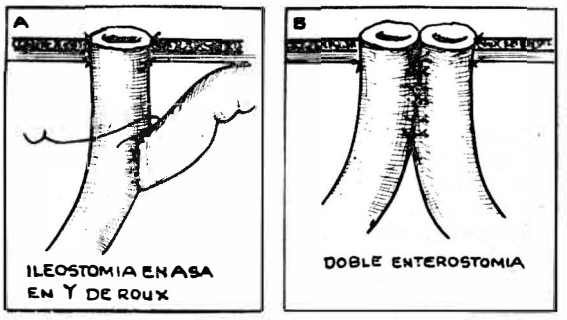

FIG. 2.

ensombrecen el pronóstico inmediato, mediato y tardío con muertes entre los 3 y 6 años.

En lo que respecta a la peritonitis meconial sigue siendo la más grave de las afecciones del R.N. y los porcentajes de mortalidad se confunden con las otras causas de peritonitis en la literatura.

ILEO MECONIAL TEMPORARIO O SINDROME DEL TAPON MECONIAL

Este término comprende un grupo de R.N. que manifiestan retardo en el pasaje del meconio en los 2 o 3 primeros días de vida, sin expulsión espontánea y con sintomatología de oclusión intestinal baja (6, 7).

Se considera a este síndrome como debido a inmadurez del mecanismo colorrectal de la defecación que permitiría que una mayor cantidad de agua fuera reabsorbida del meconio aumentando su tensión superficial normal de 3.5 a casi 15, causando su espesamiento (2, 7).

Se caracteriza por no acompañarse de aganglionosis del colon (Hirschprung), ni presentar una mucoviscidosis (I. M. Clásico).

Cuadro clínico: Es el de una oclusión intestinal baja con vómitos biliosos, distensión abdominal con peristaltismo visible, ausencia de evacuación de meconio, cursando en general con buena tolerancia, desde el punto de vista evolutivo.

Tacto rectal: En el 50 % de los casos se palpa el tapón meconial y a veces este examen estimula su evacuación junto con líquido y gases (2, 6, 7). Otras veces se encuentra un recto pequeño y colapsado por hipofunción con escasa cantidad de mucus. En estos casos el *estudio radiológico,* muestra las características de la oclusión intestinal baja. Ellis y Clatworthy consideran que un pequeño enema de bario demuestra la existencia del tapón meconial.

En lo que respecta a los *exámenes de laboratorio: actividad* tríptica, test del sudor y biopsia rectal, son siempre normales.

Tratamiento: Cuando el tapón de meconio no es expulsado después del examen rectal inicial, se debe realizar un enema de unos 30 c.c. de aceite mineral (6, 7) que precipita el pasaje de una deposición caracterizada por un tapón de meconio de 10 a 25 cm. de longitud, de color verde oscuro excepto en su extremo distal que es gris amarillento y de aspecto granuloso correspondiendo a la zona más deshidratada. A éste sigue un meconio fluido y gases que corrigen el cuadro oclusivo.

ILEO MECONIAL NO ASOCIADO A MUCOVISCIDOSIS

Constituye una afección rara [12 casos en 12 años, frente a 52 de I. M. Clásico en el Sick Children de Londres (7)] y cuyas causas son aún poco conocidas.

Etiopatogenia: La mayoría de los casos estudiados presentaban *anomalías en la absorción intestinal* de distinto tipo a saber: 4 casos presentaban curvas de absorción de la gelatina planas; en otros 5 había curvas anómalas de la glucosa con alteraciones en el mecanismo de la fosforilización en forma similar a lo que ocurría con la xylosa en otro niño; finalmente en 2 niños había disabsorción de las grasas.

Cuadro clínico: Es idéntico al del I. M. Clásico con vómitos biliosos y distensión abdominal, sin expulsión de materias ni gases, mostrando el tacto rectal una ampolla vacía.

La radiología, es muy sugestiva de I. M. pero los niveles líquidos son más frecuentemente observados.

La actividad tríptica es normal y el test del sudor negativo.

Tratamiento: Es quirúrgico y similar al descrito para el I. M.

Los hallazgos operatorios muestran el yeyuno e ileon proximal dilatados con meconio sin el característico color verde negruzco descrito en el I. M. sino que su color varía a veces al amarillo grisáceo.

Se practica también el asa en Y de Roux.

Postoperatorio: Es en general bueno y sin incidentes. El cierre de la ileostomía se realiza pocos días después de la operación y en el momento en que el niño comienza a defecar materias normales. El pronóstico alejado depende fundamentalmente de las recidivas (7).

RESUMEN

El término ileo meconial comprende tres entidades nosológicas con similitud anatomoclínica pero que difieren en su pronóstico y tratamiento.

Se describen: el I. M. Clásico y sus complicaciones con su elevado porcentaje de mortalidad inmediata, mediata y tardía. El síndrome del tapón meconial de fácil resolución y buen pronóstico una vez diagnosticado. Por último, el I. M. no asociado a mucoviscidosis, afección rara relacionada con trastornos disabsortivos y cuyo pronóstico es más favorable que el I M. Clásico.

RÉSUMÉ

Sous la denomination d'Ileus Méconial on réfere a trois conditions nosologiques de similaires caracteristiques anatomo-cliniques mais que different dans leur pronostc et traitement.

On décrit:

1) L'Ileus Méconial Classique et ses complications avec une elevée mortalité inmediate, médiate et tardive.

2) Le Syndrome du Bouchon Méconial de aigue resolution et bon pronostic quand on a fait le diagnostic correct.

3) L'Ileus Méconial non asocié a mucoviscidosis, affection exceptionalle relationé avec des trastornes disabsortifs et dont le pronostic est plus béning que celui de l'Ileus Méconial Classique.

SUMMARY

The term Meconium Ileus refers to three different conditions of similar pathologic anatomy and clinical features, but very different prognosis and treatment.

The author describes:

1) Classic Meconium Ileus and its complications being an affection of high inmediate, mediate and late mortality.

2) The Meconium Plug Sindrome of easy resolution and good prognosis when ever correct diagnosis is established.

3) Meconium obstruction in the absence of mucoviscidosis a rare afection associated with intestinal absortive anomalies and whose prognosis is better than of Classic Meconium Ileus.

BIBLIOGRAFIA

1. BELTRAN, F. y MELMAN, E. Generalidades sobre el pre, trans y postoperatorio. *Bol. Med. del Hosp. Inf. de México,* 23: 355, 1966.
2. BENSON, C.; MUSTARD, W.; RAVITH, M.; SNYDER, W. y WELCH, K. Cirugía infantil. Barcelona, Salvat. 1967.
3. BERSTEIN, J.; VAWTER, G.; HARRIS, G.; YOUNG, V. and HILLMAN, L. The occurrence of intestinal atresia in newborn with meconium ileus. The pathogenesis of an acquired anomaly. *A.M.A. Journ. Dis. Child.,* 99: 804, 1960.
4. DI SANT'AGNESE, P.; DISCHE, Z.; DANILCZENKO, A. Physicochemical differences of mucoproteins in duodenal fluid of patients with cystic fibrosis of pancreas and controls: Clinical Aspects. *Pediatrics,* 19: 252, 1957.
5. GROSS, R. The surgery of infancy and childhood. Philadelphia, Saunders 1953.
6. MECKER, I.; HILL, J.; KINCANNON, W. Meconium Ileus. Inspissated meconium with intestinal obstruction in the newborn. *Surg. Clin. N. America,* 44: 1483, 1964.
7. RICKHAM, P. and JOHNSTON, J. Neonatal Surgery. London Butterworths 1969.
8. SHAWCHMANN, H.; PRYLES, C. and GROSS, R. Meconium Ileus. *Am. Journ. Dis. Child.,* 91: 223, 1956.
9. SWENSON, O. Cirugía Pediátrica. México, Interamericana, 1960.
10. WHITE, H.; HOWLEY, W. Fibrosis quística del páncreas. Manifestaciones clínicas y radiológicas. *Clin. Ped. de Nort. Amer.* México, 1: 139, 1964.