

Complicaciones agudas de los aneurismas arteriales periféricos

Dr. ROBERTO RUBIO *

Los aneurismas arteriales periféricos son causados en su totalidad por arterioesclerosis, infección (micóticos) y dilataciones postestenóticas. En los últimos años con el auge de los

procedimientos diagnósticos y de la cirugía cardíaca extracorporal (arteriografías, cateterismos cardíacos, canulaciones arteriales) y de la cirugía reparadora arterial, se presentan con frecuencia falsos aneurismas periféricos. Hemos creído de interés, por su gran actualidad, el considerar también este tipo de aneurisma.

* Profesor-Director de Clínica Quirúrgica F. Hospital de Clínicas, Fac. Med. Montevideo.

En este trabajo nos referiremos a los accidentes agudos producidos en aneurismas periféricos, es decir, que se desarrollan en las arterias de los miembros incluidas las ilíacas externas y la subclavia. Deparemos de lado por lo tanto, los aneurismas de tórax, abdomen, carótidas y cráneo.

Lejos los más frecuentes, aproximándose al 80 %, son los aneurismas por arterioesclerosis; le siguen luego en orden decreciente los falsos aneurismas anastomóticos y la en proporción muy inferior los aneurismas micóticos y postdilatación.

La gran mayoría de los aneurismas periféricos se localizan en la poplítea en primer término y en la femoral común después. El estar situados en zonas con gran movilidad explica la alta incidencia de complicaciones que presentan estos aneurismas. Con gran frecuencia el motivo de consulta al cirujano es la aparición de un accidente agudo, ya sea en el miembro afectado o en el propio aneurisma. A pesar de la diferencia de etiología y localización estos aneurismas van frecuentemente asociados con complicaciones que llevan a la insuficiencia arterial, a la gangrena del miembro y mismo a la muerte (7).

Después de pasar por diferentes etapas en lo que se refiere al tratamiento, desde el conservador al quirúrgico mediante diferentes procedimientos, en forma unánime se está de acuerdo en dos puntos: 1º) estos aneurismas deben operarse precozmente, única manera de evitar sus frecuentes y graves complicaciones; 2º) salvo circunstancias de excepción, la cirugía implica la exéresis y restablecimiento de la continuidad arterial.

ANEURISMAS POR ARTERIOESCLEROSIS

Casos clínicos

Obs. 1.—F. R., hombre de 80 años de edad. Desde hace 3 años presenta insuficiencia cardíaca congestiva. Hace 10 días: tumefacción y dolor intenso a nivel del hueso poplíteo izquierdo.

Examen: Aneurisma poplíteo izquierdo de tamaño mediano a grande, pulsátil doloroso, limitación funcional del miembro. No se palpan pulsos tibial posterior ni pedio, pero la pierna y pie presentan coloración y temperatura normal con buen relleno venoso. Aneurisma poplíteo derecho, pequeño. Presión arterial: sistólica 11; diastólica 8. Taquiritmia. Insuficiencia cardíaca.

Operación (21/3/63).—Incisión longitudinal sobre el hueso poplíteo. Disección de la arteria poplítea en su porción proximal. Esta arteria es de grueso calibre y arterioesclerótica. Calmpeo de ésta. Apertura longitudinal de un voluminoso falso aneurisma con abundantes coágulos en su interior. En la profundidad se observa el verdadero aneurisma, que tiene un diámetro de unos 5 cms. y comunica con el falso aneurisma.

Por dentro del saco aneurismático se sutura la arteria poplítea en la porción proximal y distal del aneurisma. Capitonaje de la bolsa aneurismática. Postoperatorio inmediato y mediato, bueno.

Obs. 2.—P. B., hombre de 72 años de edad. Hace 3 años se le diagnostica aneurisma poplíteo derecho. En los últimos meses, dificultad para la marcha por dolor a nivel del aneurisma y en la parte posterior de pierna.

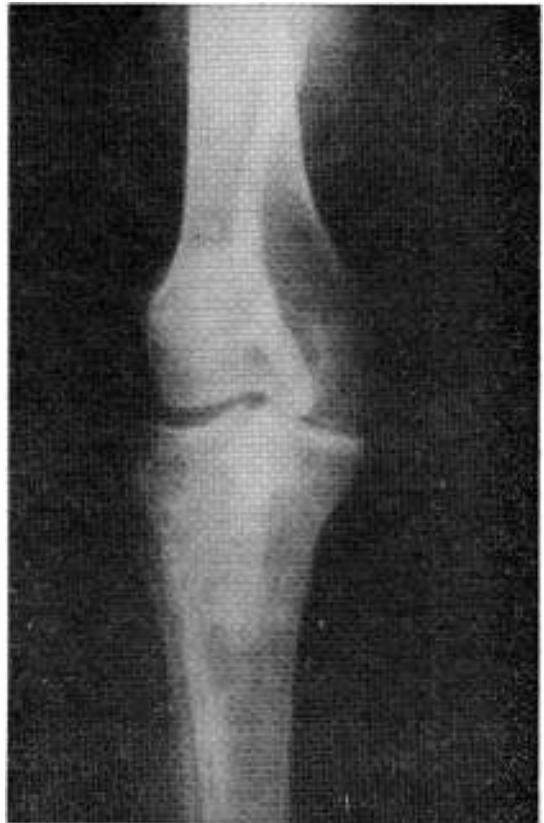

FIG. 1.—Arteriografía correspondiente a Obs. 2.

Examen: Voluminoso aneurisma localizado en hueso poplíteo y mitad superior de pierna derecha. Su forma es groseramente bilobada. Pulsos tibial posterior y pedio conservados. Aneurisma poplíteo izquierdo pequeño. Presión arterial: sistólica, 18; diastólica, 10. La arteriografía (ver Fig. 1) muestra aneurisma de la arteria poplítea, estando su límite superior a nivel de la interlínea y extendiéndose hacia abajo hasta el origen del tronco tibioperoneo. La arteria poplítea es de grueso calibre; la tibia anterior y el tronco tibioperoneo están permeables.

Operación (3/6/64).—Incisión longitudinal sobre hueso poplíteo y tercio superior de pierna. Voluminoso aneurisma de unos 15 cms. de diámetro mayor por 9 cms. de diámetro transversal. Separación del nervio ciático y sus ramas de división. Disección de la arteria poplítea por encima de la interlínea. Sección de la arcada del Soleo y disociación parcial de este músculo. Disección de la arteria tibial anterior en su origen y del tronco tibioperoneo, que es muy corto. Resección del aneurisma e injerto terminoterminal entre arteria poplítea y tronco tibioperoneo, empleándose un tubo de Knitted Dacron de 8 mms. de diámetro.

Postoperatorio inmediato, sin incidentes. Actualmente se encuentra en buenas condiciones generales y con pulso tibial posterior conservado.

Obs. 3.—O. G., hombre de 66 años. Claudicación intermitente desde hace años en M.I.D. Desde hace 10 días enfriamiento marcado en pie y pierna derecha. Dolor de reposo.

Examen: Severa isquemia en M.I.D. Se palpa pulso femoral derecho. No se palpaban pulsos distales. A izquierda pulso femoral palpable. Se palpa aneurisma poplíteo chico, pulsátil. No pulsos distales, pero buen aporte circulatorio. Arteriografía. M.I.D.: obstrucción de la femoral superficial, recanalización de la parte más distal de la poplíteo.

Operación (22/2/72).—Aneurisma poplíteo trombosado. Trombosis de la femoral superficial desde su origen. Se realiza "by pass" con vena safena desde la femoral común a la parte distal de la poplíteo. Ligadura de la poplíteo distal al aneurisma y por encima de la anastomosis inferior. Evolución buena. A los 4 meses se le efectuó resección del aneurisma poplíteo izquierdo.

Obs. 4.—M. E. de B., mujer de 75 años de edad. Desde hace años presenta claudicación intermitente en M.I.D. y tumoración en región inguinocrural derecha. Desde hace 48 horas presenta dolor intenso a nivel de dicha tumoración.

Examen: Equimosis en parte alta de muslo derecho. Grueso aneurisma pulsátil, doloroso, femoroiliaco derecho. Isquemia severa del miembro inferior derecho, no palpándose pulsos distales. No se creyó indicado realizar arteriografía.

Operación (5/6/68).—Incisión amplia vertical sobre la tumoración. Sección de la arcada crural y parte baja de la pared abdominal. Gran infiltración hemática de los músculos de la región. Grueso aneurisma roto en su parte inferior. Obstrucción crónica completa de la femoral superficial (Ver Figs. 2 y 3). La femoral profunda en su mitad proximal tiene una luz muy pequeña y se presenta muy enferma. Esta arteria tiene una longitud de unos 20 mms. y es recién a nivel de su división que su luz es algo mejor. Se

efectuó resección del aneurisma e injerto término-terminal con vena safena, entre la iliaca externa y la femoral profunda en anastomosis término-terminal.

Evolución, buena. Actualmente presenta claudicación intermitente bilateral de grado leve.

Obs. 5.—F. P., hombre de 80 años. Desde hace un año claudicación intermitente de M.I.D. Hace 8 meses le realizan arteriografía que mostró la existencia de un aneurisma femoroiliaco externo derecho. 4 días atrás presentaba dolor interno en F.I.D. y región crural.

Examen: Aneurisma de tamaño de mediano a grande, pulsátil, doloroso, en arteria femoral e iliaca externo derecho. Pulso pedio persistente, no pulso tibial posterior derecho.

Operación (26/8/69).—Aneurisma de la parte distal de la iliaca externa y de la totalidad de la femoral común, parcialmente trombosado y roto en su parte inferior. Se aborda por incisión oblicua derecha extraperitoneal y por otra incisión vertical en región crural. Tanto la femoral superficial como la profunda son permeables y moderadamente enfermas. Se realiza resección del aneurisma, restableciéndose la continuidad arterial con un tubo de Knitted Dacron de 8mms. de diámetro con anastomosis entre la iliaca externa y la femoral superficial.

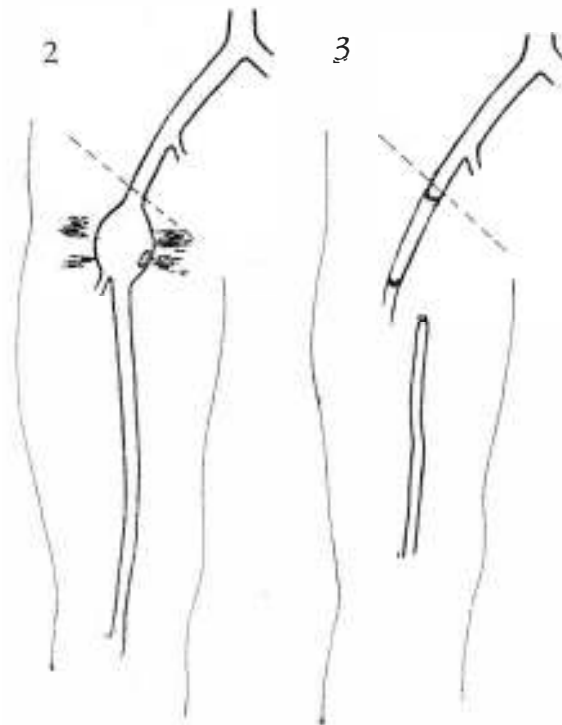
Evolución inmediata: buena. Alejada: fallece a los 5 meses de infarto de miocardio.

Fueron tratados 5 pacientes. Su edad osciló entre 66 y 80 años. Cuatro fueron hombres. Tres presentaron aneurismas poplíteos; dos aneurismas femoroiliacos externos. Tres pacientes tuvieron rotura del aneurisma, otro trombosis de éste y el restante aumento de tensión y dolor en el aneurisma y limitación funcional del miembro, lo que traduce una inminencia de rotura. Tres pacientes presentaron importantes lesiones arterioesclerosas asociadas en las arterias del miembro afecto. Los 3 pacientes operados por presentar aneurismas poplíteos complicados, presentaron aneurisma controlateral. En 3 pacientes se realizó el tratamiento de elección con resección del aneurisma y restablecimiento de la continuidad arterial, ya sea con tubo de Dacron (2 casos) o con vena safena. Otro caso (Obs. 3) con trombosis del aneurisma y de la totalidad de la arteria femoral superficial, no se actuó sobre el aneurisma y se realizó "by-pass" femoropoplíteo con vena safena. Por último en la Obs. 1, se realizó una endoaneurismorrafia obliterativa de Matas. La totalidad de los pacientes tuvieron buena evolución inmediata y alejada.

COMENTARIOS

Desde que los aneurismas son de origen arterioescleroso, la enfermedad oclusiva debe considerarse como otra manifestación de la misma enfermedad, más que como un proceso coexistente. Lo mismo es valedero para la presencia de otros aneurismas. Casi siempre los aneurismas poplíteos son bilaterales. En nuestra pequeña serie, en los 3 casos lo eran.

Se debe destacar (7) la baja incidencia de diabetes que se observa en estos pacientes y la elevadísima de hipertensión arterial y enfermedad arterial oclusiva que presentan



Figs. 2 y 3.—Corresponde a Obs. 4.

éstos. La localización más frecuente de estos aneurismas lejos es la poplítea, luego le siguen en orden decreciente la femoral común y la ilíaca extrema.

Con gran frecuencia los aneurismas periféricos dan lugar a complicaciones que llevan a una gran repercusión funcional o a la pérdida del miembro afecto. La complicación más común es la obstrucción arterial aguda con o sin gangrena. Su causa más frecuente la constituyó la trombosis del aneurisma. Le siguen en orden decreciente la embolia periférica a punto de partida de trombosis murales dentro del aneurisma y la rotura de éste. Debemos consignar que en nuestra pequeña serie esta fue la complicación más frecuente. Por último a veces se observan trastornos consecutivos a la compresión de venas y nervios vecinos al aneurisma, con la consiguiente limitación funcional del miembro. Es el caso de la Obs. 2.

La forma más elemental del tratamiento quirúrgico de estos aneurismas fue la ligadura de la arteria en la cual asientan estos aneurismas y por encima de éste, que preconizó Hunter en el siglo XVIII. De acuerdo con Matas, el 10 % de los pacientes operados con esta técnica fueron a la amputación.

Matas describe luego su técnica de endoaneurismorrafia obliterativa. Esta operación tiene como fin fundamental preservar la circulación colateral. Aborda estos vasos por dentro a través del saco aneurismático propiamente dicho, con lo que se evita la disección externa del aneurisma. Matas tuvo una incidencia de 5.2 % de amputados en 154 pacientes tratados con este método.

Posteriormente, algunos cirujanos prefirieron efectuar la exéresis completa del aneurisma, que iba precedida días antes de simpaticectomía lumbar. Linton (12) presenta una serie de pacientes operados con esta técnica con buenos resultados, en que no tuvo ningún caso de gangrena postoperatoria. Otros autores (6) tuvieron resultados inmediatos menos favorables. Además, muchos de los pacientes a los que se les había efectuado simpaticectomía y aneurismectomía, presentaron posteriormente manifestaciones de insuficiencia circulatoria periférica durante el esfuerzo.

En estos últimos años el tratamiento de los aneurismas periféricos lleva a efectuar exéresis del aneurisma y restauración del flujo sanguíneo normal del miembro excepto cuando se está en presencia de lesiones de gangrena ya constituida tomando una parte más o menos extensa del miembro.

Es necesario destacar que en ciertas circunstancias especiales, puede ser necesario recurrir a procedimientos quirúrgicos diferentes al que hemos expuesto. La endoaneurismorrafia obliterativa de Matas aún puede tener indicación, tal la Obs. 1 de nuestra serie. El tratarse de un paciente de gran riesgo quirúrgico, con un aneurisma complicado y una enfermedad oclusiva, con excelente circulación colateral, llevó a realizar este procedimiento.

Como excepción también, tal la Obs. 3, no se consideró oportuno realizar la exéresis del aneurisma. El aneurisma estaba trombosado

al igual que la totalidad de la femoral superficial y lo más importante era restablecer la circulación distal del miembro. El "by pass" femoropoplíteo con vena safena tenía formal indicación. Se prefirió en esta circunstancia disminuir el tiempo operatorio dejando el aneurisma trombosado completamente excluido de la circulación. Estos dos procedimientos operatorios los podemos considerar como excepción en el momento actual, pero conviene sin embargo tenerlos presente porque pueden tener formal indicación en ciertos casos.

ANEURISMAS POR INFECCION O MICOTICOS

Los aneurismas micóticos son poco frecuentes. Habitualmente se desarrollan como resultado de una arteritis aguda consecutiva a una infección embólica bacteriana. Lo más frecuente, tal la observación que presentamos, es que el foco etiológico lo constituye una endocarditis bacteriana, ya sea en una etapa activa o quiescente.

Constituido el aneurisma, con frecuencia se rompe dando lugar a un falso aneurisma; otras veces la lesión arterial embólica lleva a la rotura de la arteria, sin dar lugar previamente a la formación de un aneurisma verdadero.

Hemos tratado dos aneurismas micóticos, uno de ellos complicado, que es el que exponemos a continuación.

El criterio a seguir en el tratamiento de estos aneurismas es el mismo que se tiene frente a aneurismas de otras causas. Se debe dar un lugar especial en el tratamiento de estos aneurismas a determinar el origen del foco primario y a su tratamiento, mediante el empleo generoso de antibióticos con acción electiva sobre el agente infeccioso en causa.

Observación clínica

J. C., mujer de 20 años. En tratamiento por endocarditis bacteriana presenta tumefacción y dolor en raíz de muslo derecho.

Examen: en parte alta y anterior de muslo derecho, se palpa tumoración aneurismática. Los pulsos son normales. Resto del examen s/p. Arteriografía: aneurisma de la femoral profunda próximo a su origen.

Operación (20-XII-67). Incisión longitudinal en mitad superior de muslo derecho y región crural. Falso aneurisma en vías de organización originado en la femoral profunda y que empuja a la femoral superficial hacia adentro y adelante. Su forma es ovoidea, de 20 cms. de largo y 3 cms. de ancho. Se disecciona y carga la femoral común, la femoral superficial y la femoral profunda. Previo clampeo de estos vasos se abre completamente la bolsa aneurismática y se evacúa éste. Sutura por dentro de la femoral profunda. Endoaneurismorrafia obliterativa parcial, ligadura de la femoral profunda en su origen. Cierre habitual.

Evolución inmediata y alejada, buena.

ANEURISMAS POSTESTENOTICOS

La causa más frecuente de aneurismas consecutivos a dilataciones postestenóticas la constituye, la coartación de aorta. Le siguen en frecuencia las dilataciones o aneurismas de la

subclavia a punto de partida de constricciones por costilla cervical.

Son varias las razones que desde el punto de vista hemodinámico se dan para explicar las dilataciones que se producen en las arterias distales a una constricción o estenosis permanente. Desde luego que la proporción de aneurismas periféricos que se producen por esta causa es pequeña en relación a otras etiologías. Se debe tener bien presente, sin embargo, que frente a un diagnóstico de costilla cervical sintomática, en el momento actual muchos autores preconizan un tratamiento agresivo con el deseo de evitar complicaciones a veces importantes que se pueden producir y que llegan a poner en peligro la circulación del miembro afecto. Estas complicaciones son embolias distales a la arteria subclavia y más raramente trombosis o rotura del aneurisma propiamente dicho.

A continuación expondremos una observación que tratamos, en la que el motivo de ingreso al hospital fue un síndrome isquémico agudo del miembro superior izquierdo por embolia, con trombosis consecutiva de la arteria humeral y sus ramas distales.

En lo que se refiere al tratamiento quirúrgico, existe acuerdo que lo fundamental es la eliminación de la constricción arterial, es de-

cir extirpar los dos tercios distales de la costilla cervical que comprime y levanta la arteria subclavia (prácticamente siempre la arteria se encuentra por encima). En lo que se refiere a la conducta a seguir con la dilatación aneurismática, hay autores (3) que recomiendan la resección de ésta seguida de injerto o de ser posible de anastomosis terminoterminal. Otros autores (8) aconsejan, una vez eliminada la constricción, actuar sobre el aneurisma si éste está trombosado total o parcialmente, de lo contrario aconsejan no hacerlo. En nuestra observación se realizó extirpación de la costilla cervical y al no palpase trombos en el interior del aneurisma y de la arteria subclavia distal a éste, se prefirió no actuar directamente sobre él.

Observación clínica

E. B. de R., mujer de 60 años. Cuatro días atrás comienza con isquemia severa del miembro superior izquierdo.

Examen: se palpa en hueco supraclavicular la arteria subclavia izquierda dilatada e hiperpulsátil. Se palpa pulso humeral hasta el tercio medio de brazo, pero no se palpan por debajo pulsos distales. Se comienza con tratamiento intensivo anticoagulante y espasmolítico. En los días siguientes la circulación del miembro mejora francamente, pero no se restablecen los pulsos distales. Con el diagnóstico de embolia y trombosis humeral consecutiva a un aneurisma de subclavia por costilla cervical, se realiza estudio radiológico de cuello y arteriografía, que confirma el diagnóstico.

Se opera (11-X-62). Incisión a un través de dedo por encima y paralela de la clavícula. Sección de los haces claviculares del estenocleido mastoideo. Sección del omohioideo y del escaleno anterior, preservando cuidadosamente el nervio frénico. Costilla cervical unida a la primera costilla y presentando una exostosis en su inserción, que levanta y comprime la arteria subclavia (ver figs. 4 y 5). Dilatación marcada de esta poststenótica. No existen trombos en su interior y las paredes de esta arteria están engrosadas. La subclavia distal y axilar son permeables. Se efectúa extirpación de la costilla cervical. De inmediato desaparece el trill, que se percibía en la arteria subclavia. Hemostasis, reparación del músculo esternocleido mastoideo, lino en piel. Evolución inmediata y alejada, buena.

FALSOS ANEURISMAS PERIFERICOS

Estos aneurismas difieren de los aneurismas verdaderos en que su pared está formada por coágulos organizados y laminados, con la consiguiente fibrosis circunvecina, a lo que se agrega frecuentemente una endotelización de su pared interna.

En la formación de estos aneurismas algunos autores reconocen 3 etapas (4) desde el momento que se produce la salida de sangre del vaso injuriado o de la anastomosis dehisciente, hasta que el hematoma pulsátil se organiza periféricamente.

Los falsos aneurismas por su origen son: traumáticos (habitualmente iatrogénicos) o con más frecuencia vinculados a la cirugía arterial reconstructiva y originados a nivel de

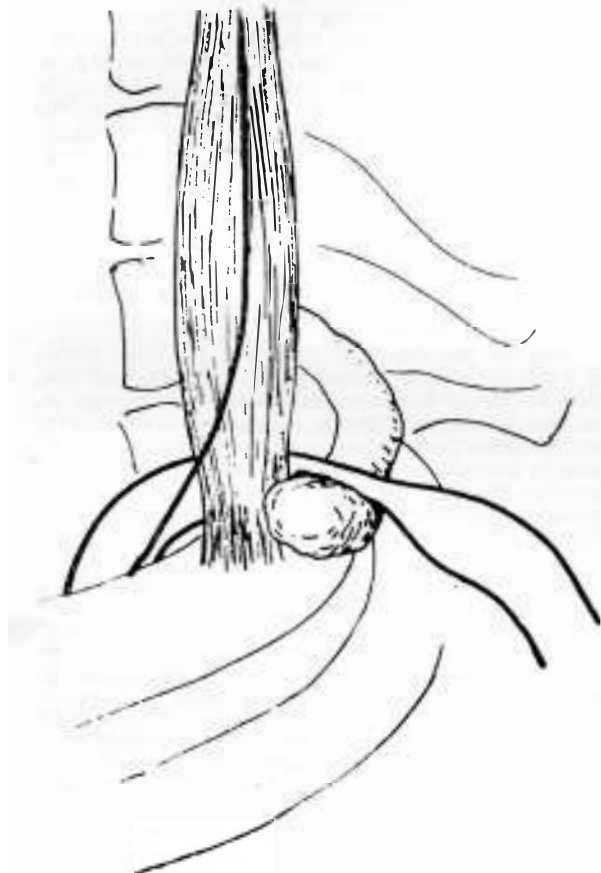


FIG. 4.— Costilla cervical comprimiendo subclavia.

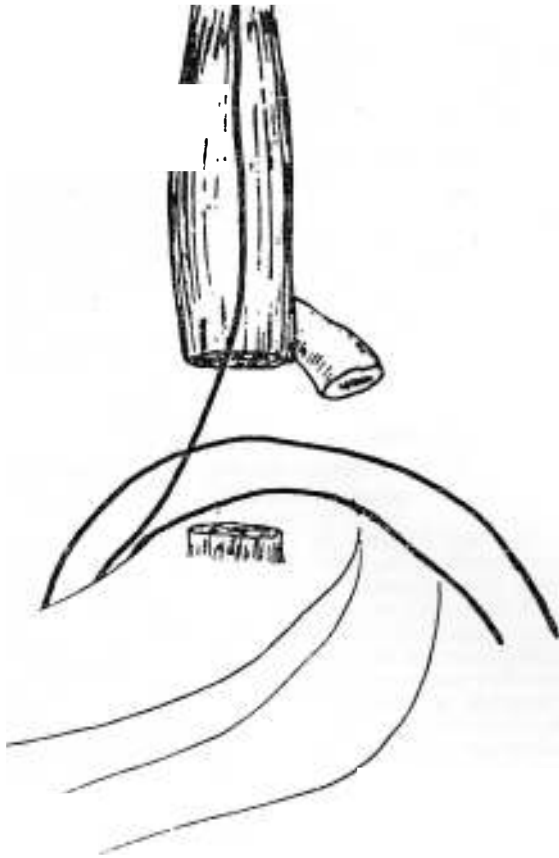


FIG. 5.—Costilla cervical reseçada.

anastomosis arteriales. A estos últimos se les denominan aneurismas anastomóticos y son a los que les prestaremos especial atención.

El diagnóstico de estos aneurismas es fácil, tumoración pulsátil que aparece tiempo después de haberse realizado cirugía reparadora arterial, habitualmente en región inguinocrural y menos frecuentemente en región poplítea. La mayor parte de estos falsos aneurismas se producen después de procedimientos quirúrgicos por enfermedad oclusiva aortoiliaca o femoropoplítea y en casos en que se han empleado prótesis plásticas especialmente, ya sea en forma de puentes aortobifemorales o femoropoplíteos. Menos frecuentemente estos aneurismas se producen después de endarterectomía con o sin parche angioplástico.

Los aneurismas anastomóticos se originan en su gran mayoría en la anastomosis con la arteria femoral. Sin lugar a dudas la gran movilidad de esta zona, debe ser un factor importante para esta localización.

Los aneurismas anastomóticos pueden desarrollarse en personas que presentan injertos o prótesis permeables u obstruidas.

Casos clínicos

Obs. 1.—A. B., niña de 8 años de edad. Cuatro meses atrás es operada con circulación extracorporeal por

presentar comunicación interauricular. Se canuló la arteria femoral común derecha. Al reparar, ésta quedó estenótica, debiéndose efectuar entonces anastomosis terminoterminal. Se empleó seda 5-0 en las suturas. Días antes del ingreso presente tumefacción y dolor en región inguinocrural der.

Operación (21-IV-63). Aneurisma de la femoral común traumático de tamaño chico a mediano. Dehiscencia parcial de la sutura anterior. Se vuelve a suturar. Evolución inmediata y alejada buena. Queda con pulsos tibial posterior y pedio ligeramente disminuidos.

Obs. 2.—S. G., hombre de 64 años de edad. Thes años atrás fue operado por otro cirujano por presentar oclusión crónica femoropoplítea derecha realizándose "by-pass" con vena safena y endarterectomía de la femoral común. Luego de una mejoría transitoria comienza con claudicación intermitente nuevamente. Seis meses atrás notó tumoración a crecimiento lento en fosa iliaca derecha y región inguinocrural derecha. Esta tumoración últimamente se hace dolorosa.

Examen: Aneurisma grande en la situación antes mencionada. No pulso tibial posterior y pedio derecho. La arteriografía confirma el diagnóstico de aneurisma anastomótico femoroiliaco derecho.

Operación (30-III-66). Gran falso aneurisma que toma la totalidad de la femoral común y la mitad distal de la iliaca externa. La femoral superficial está crónicamente obstruida, al igual que el injerto de vena colocado anteriormente. La femoral profunda, que se divide de en adelante en varias arterias, es permeable. Se efectúa evacuación del aneurisma y se anastomosa tubo de Knitted Dacron calibre 8 mms. entre la iliaca externa y la parte más distal de la femoral común, sobre el origen de la femoral profunda. El cultivo de parte de la pared aneurismática desarrolló estafilococo dorado patógeno. El paciente tuvo buena evolución inmediata, pero reingresó a los 14 días de operado por hemorragia grave que obligó a la reintervención y a la extirpación del tubo, así como ligar la iliaca externa en su origen y la femoral profunda. Ha tenido buena evolución inmediata, conservando el miembro gracias a una circulación colateral adecuada. Actualmente presenta claudicación intermitente grado leve a mediano.

Obs. 3.—Hombre de 46 años. Paciente que un mes y 8 días atrás se le efectuó puente aortobifemoral con tubo de dacron por presentar síndrome de Leriche alto, con severa insuficiencia circulatoria a predominio del miembro inferior derecho. Reingresa por tumefacción y dolor en región crural izquierda. Pulsos distales persistentes. El estudio de crisis sanguínea realizado por el Dr. Morelli mostró importante estado de hipertrombicidad, que se comienza a tratar de inmediato.

Operación (28-VI-69). Aneurisma anastomótico sobre la femoral común. Prácticamente la totalidad de la anastomosis está abierta. Se realiza anastomosis terminoterminal entre el tubo y la parte más distal de la femoral común. Evolución: fallece de infarto de miocardio a los 6 meses en su domicilio.

Obs. 4.—W. B., hombre de 49 años de edad. Hace tres años se le efectuó puente aortobifemoral con tubo de dacron por presentar enfermedad oclusiva aortoiliaca de gran severidad. Dos años después presenta aneurisma al principio asintomático, se hace desde hace un mes doloroso, habiendo también aumentado su tamaño y tensión. Cuando se planeaba intervenir, presenta cuadro oclusivo intestinal y la operación mos-

tró la existencia de un cáncer de ciego irresecable. Se realizó ileotransversostomía y el paciente falleció poco después.

La Obs. 1 se trataba de un aneurisma traumático (iatrogénico) después de una anastomosis terminoterminal femoral común, consecutiva a canulación de esta arteria en un procedimiento de circulación extracorporeal. Las 3 observaciones siguientes son aneurismas anastomóticos.

En dos observaciones el aneurisma se desarrolló en la femoral común después de un puente aortobifemoral con tubo de dacrón. En la Obs. 2, paciente operado por otro cirujano, el aneurisma se originó en la arteria femoroilíaca externa, después de un puente femoropoplíteo con vena safena y endarterectomía de la femoral común. En esta observación el injerto se ocluyó precozmente, no así en las dos observaciones restantes en que las prótesis permanecieron permeables en todo momento.

El tiempo de aparición de estos aneurismas después de la operación primitiva, fue de un mes y 8 días (Obs. 3) que fue el plazo más corto, a dos años y medio (Obs. 2), que fue el más largo.

En tres de las cuatro observaciones, el aneurisma luego de un período en que permaneció asintomático, se hizo doloroso, aumentando de tamaño y tensión. En la Obs. 3, el aneurisma fue doloroso desde el comienzo.

En tres de estas observaciones fueron operadas efectuándose resección del aneurisma, pero el procedimiento posterior fue diferente. En la Obs. 1 (aneurisma traumático) se realizó un procedimiento conservador, que consistió en resuturar el orificio dehisciente de la sutura arterial primitiva. En la Obs. 2, se restableció la continuidad arterial con un tubo de Knitted Dacron de 8 mms. de diámetro y en la Obs. 3, se reanastomósó la rama izquierda del tubo bifurcado de Dacron, con la porción distal de la femoral común inmediatamente por encima de su bifurcación, en anastomosis terminoterminal.

Las Obs. 1 y 3 tuvieron buena evolución. La evolución de la Obs. 2 será comentada más adelante.

COMENTARIOS

Hasta hace unos años (3) se consideraba que la infección era un factor de gran importancia en la producción de los aneurismas anastomóticos. Actualmente se considera (4) que la infección tiene poca participación en la producción de estos aneurismas. Cuando se produce infección en cirugía arterial, especialmente cuando se han empleado prótesis plásticas, se originan hemorragias postoperatorias que obligan a reintervenir; de manera que raramente se llegará a la instancia de desarrollarse aneurismas anastomóticos crónicos por esta causa.

Los aneurismas en que existe infección asociada, se presentan más precozmente que en los que no existe ésta. De acuerdo a Sawyers y col. (16) el promedio en los primeros es de 4 meses y medio y de los segundos es de 34

meses. En nuestra Obs. 2, que fue en la única que existió infección asociada, comprobada por el desarrollo de estafilococo patógeno en el cultivo de las paredes del aneurisma reseado, no se confirmó esta aseveración, siendo por el contrario el paciente de nuestra serie que presentó el período más largo.

El pronóstico de los aneurismas anastomóticos asociados con infección es peor que en los casos en que no existe ésta.

Con miras al tratamiento quirúrgico a realizar, la arteriografía es de importancia para mostrar el estado de la circulación distal al aneurisma.

En los casos en que no existe infección asociada, el tratamiento quirúrgico consistirá en realizar algunos de los procedimientos que realizamos en estos casos. Tratándose de aneurismas en la femoral común después de puentes aortobifemoral, generalmente se debe alargar la longitud de la rama del tubo plástico suturando otro tubo, para poder realizar una anastomosis terminoterminal, ya sea con la parte más distal de la femoral común o con alguna de sus dos ramas terminales. En estos pacientes los resultados en todas las estadísticas consultadas fueron muy buenos. En los aneurismas anastomóticos asociados a infección tal como nuestra Obs. 2, la situación es completamente distinta. El proceder en igual forma que cuando no existe infección va seguido de resultados muy malos. En nuestra Obs. 2, a los 14 días de operado, debió reingresar y ser reintervenido por hemorragia grave a nivel de una de las anastomosis, debiéndose ligar la ilíaca externa en su parte proximal. El paciente pudo conservar su miembro a expensas de una adecuada circulación colateral; pero lo común es que estos pacientes, vayan a la amputación o pierdan su vida. La mayor parte de los autores están de acuerdo que el único tratamiento en estos pacientes es rescear el aneurisma y la totalidad del material protético existente, seguido de restauración del flujo sanguíneo a través de un área limpia. Shaw and Bau (17) recomiendan realizar puente con tubo a través del agujero obturador en aneurismas infectados en el triángulo femoral.

La incidencia en la aparición de aneurismas anastomóticos en distintas estadísticas es muy variable, para Stoney, Albo y Wylie (19), es de 23 %. Para Harris es de 4 %, para Christensen and Bernatz (4) es de 1 % (siempre considerando número de aneurismas relacionados con anastomosis de una arteria femoral o ilíaca externa). En las diferentes estadísticas consultadas se observa una disminución marcada en la incidencia de estos últimos años. Seguramente ello se debe a un mejor conocimiento de las causas de producción de estos aneurismas y a las consiguientes medidas tendientes a eliminar éstas. En nuestra estadística personal, referida solamente al tratamiento de la enfermedad oclusiva aortoiliaca y para un total de 112 anastomosis a una femoral, tuvimos dos aneurismas anastomóticos. No tuvimos ningún aneurisma anastomótico en 60 pacientes que operamos por presentar arteriopatía crónica obstructiva femoropoplíteo y a los que se les efectuó en su mayor

parte autoinjerto de vena en puente femoropoplíteo y con menor frecuencia endarterectomía con parche angioplástico.

Los factores que intervinieron en la patogenia de los aneurismas anastomóticos son numerosos, incluimos así: tipo de material de sutura empleado, integridad de la pared del vaso receptor, la construcción de la anastomosis, la tensión durante los movimientos sobre la anastomosis, el uso de anticoagulantes y la hipertensión arterial. Ya nos ocupamos anteriormente del factor infección y sus consecuencias.

Actualmente existe acuerdo unánime que el material de sutura que se debe emplear en esta cirugía es el sintético, nunca seda. La integridad de la pared del vaso al cual se va a suturar el injerto es muy importante para evitar la formación de aneurismas anastomóticos. Se está de acuerdo también que en lo posible se debe evitar realizar endarterectomía en el lugar donde se va a efectuar la anastomosis. La Obs. 2 de nuestra casuística confirma este concepto. Szilagy (20) en sus excelentes experimentos sobre las leyes del gasto de líquidos a través de tubos, llegó a la conclusión que en vasos de igual tamaño una anastomosis terminoterminal es tan eficiente como a través de un vaso normal. Por lo contrario, cuando la anastomosis es terminolateral la situación es diferente. El gasto en esta anastomosis, será mayor cuanto más pequeño es el ángulo entre el injerto y el vaso receptor (ver fig. 6). Otro factor de gran importancia también, es la forma en que se establece la unión entre el injerto y el vaso receptor. Si la boca es en forma de campana (fig. 6) el gasto será mayor que cuando la boca es a borde cortante. Szilagy aconseja para obtener una boca amplia, resear un fragmento de la pared del vaso receptor en forma de gajo de naranja. Personalmente no creemos conveniente hacerlo y obtenemos una boca excelente al cortar en forma apropiada el injerto (ver fig. 6). Esto tiene gran importancia. Una boca anastomótica defectuosa lleva consigo una reducción apreciable del gasto, a lo que se agrega que la energía liberada durante la disminución brusca de éste, aumentará la tensión a nivel de la sutura y será por lo tanto causa pre-disponente para la formación de un aneurisma anastomótico.

La mayoría de los aneurismas anastomóticos se producen en la femoral común (4, 13, 16, 18, 19). La tracción excesiva producida en la anastomosis consecutiva a movimientos del miembro, especialmente cuando el injerto se ha colocado a demasiada tensión, desempeña un papel importante en el desarrollo de estos aneurismas (3, 13). Darle la longitud adecuada al injerto de manera que no quede demasiado flojo ni demasiado tenso es fundamental (2).

No existe todavía una prótesis lo suficientemente elástica y flexible para ser empleada con total seguridad en zonas expuestas al movimiento permanente de la región inguinocrural. Las prótesis que se emplean corrientemente en esta zona quedan con frecuencia rígidas y fijas por tejido circunvecino, respon-

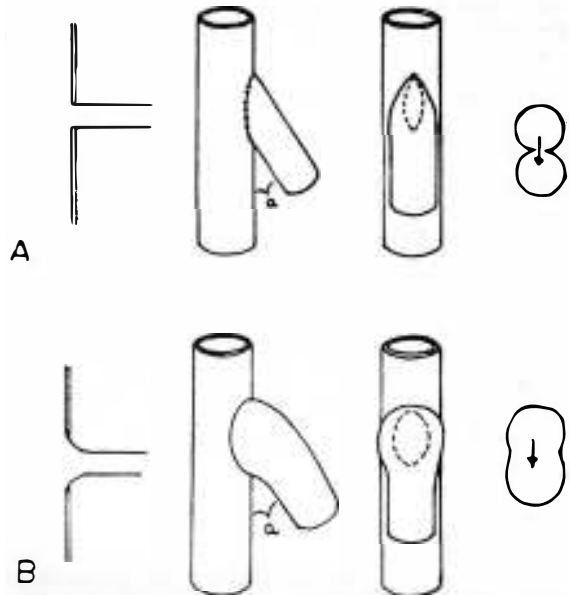


FIG. 6.— A) Anastomosis a borde cortante incorrecta. B) Anastomosis a boca en campana. Correcta.

diendo a la flexión del miembro con estenosis de su luz. Teniendo en cuenta estas consideraciones, si las condiciones de la arteria lo permiten, preferimos realizar la anastomosis entre el tubo y la femoral común en su parte más proximal, de manera que la anastomosis quede por detrás de la arcada inguinal y oculta en su mayor parte por ésta.

Salzman (15) ha insistido en el rol que desempeña la trombosis plaquetaria en las oclusiones arteriales agudas, en contraste con la que tiene la formación de fibrina en las oclusiones venosas. Dice que la Heparina no inhibe la adherencia de las plaquetas sanguíneas y por lo tanto es incapaz de evitar la agregación de plaquetas, por lo tanto no cree indicado usar Heparina en el postoperatorio en esta cirugía, puesto que su empleo puede perjudicar el mecanismo hemostático sin aportar mayor protección para evitar la trombosis plaquetaria. Este autor contraindica el uso de anticoagulantes en el postoperatorio en esta cirugía. Se ha insistido (15) en que el empleo de Heparina en el postoperatorio es un factor favorecedor de aneurisma anastomótico.

La hipertensión arterial existente en gran parte de los pacientes a los que se les efectúa cirugía arterial reconstructiva, desempeña también un papel importante en la formación de estos aneurismas.

RESUMEN

Los aneurismas arteriales periféricos son causados por: arterioesclerosis, el 80 % de éstos; infección (mictócicos) y postdilatación. Últimamente con el auge de la cirugía arterial reparadora, se observan con cierta frecuencia falsos aneurismas que son denominados aneurismas anastomóticos.

Los aneurismas periféricos se complican con gran frecuencia y ello implica una seria amenaza para la

circulación del miembro, llevando muchas veces a la gangrena de éste y mismo a la muerte.

Existe acuerdo unánime que los aneurismas periféricos deben operarse precozmente y que el tratamiento consistirá en la exéresis del aneurisma y el restablecimiento de la continuidad arterial.

Para evitar la formación de aneurismas anastomóticos se destaca la importancia de realizar las anastomosis terminolateral en la región inguinocrural, sin tensión excesiva y empleando material sintético en la sutura. El uso de anticoagulantes en el postoperatorio inmediato parece ser un importante factor en el desarrollo de estos aneurismas. Es indudable sin embargo, que las avanzadas lesiones de arterioesclerosis degenerativa en la arteria receptora, desempeñan un papel de primer orden en la producción de los aneurismas anastomóticos.

RÉSUMÉ

Les anévrismes artériels périphériques sont provoqués par: l'artériosclérose, dans 80 % des cas; par l'infection (mycoses) et la post-dilatation. Récemment, avec l'essor de la chirurgie artérielle réparatrice, on observe avec une certaine fréquence de faux anévrismes que l'on appelle des anévrismes anastomiques.

Les anévrismes périphériques se compliquent très fréquemment et cela implique une sérieuse menace pour la circulation du membre, ce qui produit très souvent une gangrène et provoque même la mort.

L'accord est unanime en ce qui concerne les anévrismes périphériques: ils doivent être opérés précocement et le traitement consistera dans l'exérèse de l'anévrisme et le rétablissement de la continuité artérielle.

Pour éviter la formation des anévrismes anastomiques on soulignera l'importance de procéder aux anastomoses termino-latérales dans la région inguino-crurale, sans tension excessive et avec emploi de matériau synthétique dans la suture. L'usage d'anticoagulants dans le post-opératoire immédiat paraît être un facteur important dans le développement de ces anévrismes. Il est cependant indiscutable que les lésions avancées d'artériosclérose dégénérative dans l'artère réceptrice, jouent un rôle de premier ordre dans la production des anévrismes anastomiques.

SUMMARY

Peripheral arterial aneurysms are caused by the following reasons: arteriosclerosis (80 % of cases); infections (micosis); and post-dilatation. With increase of arterial repair surgery, false aneurysms are often observed; these are termed anastomotic aneurysms.

Peripheral aneurysms often have complications which imply a serious threat to the circulation of the limb, very often leading to gangrene and even death of patient.

There is unanimous agreement that surgery of peripheral aneurysms should be performed at an early stage and that treatment will consist of abscission of aneurysm and re-establishment of arterial continuity.

In order to prevent formation of anastomotic aneurysms, it is important to perform termino-lateral anastomosis in the inguino-crural region, avoiding excessive tension and employing synthetic suture material. The use of anticoagulants in the immediate post-operative period seems to be an important factor in development of these aneurysms. However, there is no doubt that advanced degenerative arteriosclerotic le-

sions in the receiving artery play an extremely important part in production of anastomotic aneurysms.

BIBLIOGRAFIA

1. AUSTIN, D. J. y THOMPSON, J. E. Excision and arterial grafting in the surgical management of popliteal aneurysms. *Southern. Med. J., Birmingham*, 51: 43-48, 1958.
2. BAIRD, R. J., DORAN, M. L. The false aneurysm. *Can. Med. Assoc. J.*, 91: 281-84, 1964
3. CRAWFORD, E. S., DE BAKEY, M. E. y COOLEY, D. A. Surgical considerations of peripheral arterial aneurysms. *Arch. Surg., Chicago*, 78: 226-28, 1959.
4. CHRISTENSEN, R. D. and BERNATZ, P. E. Anastomotic aneurysms involving the femoral artery. *Mayo Clinic Proceedings*, 47: 313-17, 1972.
5. DE BAKEY, M. E., COOLEY, D. A. y otros. Clinical application of a new flexible knitted dacron arterial substitute. *Arch. Surg. Chicago*, 77: 713-24, 1958.
6. FRIESEN, G., IVINS, J. C. y JANES, J. M. Popliteal aneurysms. *Surgery St. Louis*, 51: 90-98, 1962.
7. GIFFORD, R. W. (h), HINES, E. A. (h) y JANES, J. M. An analysis and follow-up study of one hundred popliteal aneurysms. *Surg., St. Louis*, 33: 284-93, 1953.
8. HARDY, J. D. Surgery of aorta and its Branches. Lippincott Co. (Philadelphia and Montreal), 1960.
9. JANES, J. M. and IVINS, J. C. A method of dealing with arteriosclerotic popliteal aneurysms. *Surgery, St. Louis*, 29: 398-406, 1956.
10. JULIAN, O. C., DYE, W. S. y otros. The use of vessel grafts in the treatment of popliteal aneurysms. *Surgery, St. Louis*, 38: 970-80, 1955.
11. LARGHERO IBARZ, P. Isquemia aguda de la pierna y pie. Las relaciones con el aneurisma de la arteria poplitea. *Bol. Coc. Cir. Urug., Montevideo*, 29: 8-27, 1958.
12. LINTO, R. R. The arteriosclerotic popliteal aneurysm: a report of fourteen patients treated by a preliminary lumbar sympathetic ganglionectomy and aneurismectomy. *Surgery, St. Louis*, 26: 41-58, 1949.
13. MOORE, W. S., HALL, A. D. Late suture failure in the pathogenesis of anastomotic false aneurysms. *Ann. Surg.*, 172: 1064-68, 1970.
14. RUBIO, R., ABO, J. C., SANJINES, A. y ZERBINO, V. Aneurismas popliteos. Tratamiento quirúrgico. *Rev. Cir. Uruguay*, 36: 25-30, 1966.
15. SALZMAN, E. W. The limitations of heparin therapy after arterial reconstruction. *Surgery*, 57: 131-38, 1965.
16. SAWYERS, J. L., JACOBS, J. K., SUTTON, J. P. Peripheral anastomotic aneurysms: development following arterial reconstruction with prosthetic grafts. *Arch. Surg.*, 95: 802-09, 1967.
17. SHAW, R. S. and BAUE, A. E. Management of sepsis complicating arterial reconstructive surgery. *Surgery*, 53: 75, 1963.
18. SPRATT, E. M., DORAN, M. L., WYLIE, E. J. False aneurysms occurring in the lower extremity. *Surg. Gynec. Obstet.*, 124: 562-66, 1967.
19. STONEY, R. J., ALBO, R. J., WYLIE, E. J. False aneurysms occurring after arterial grafting operation. *Am. J. Surg.*, 110: 153-161, 1965.
20. SZILAGY, D. F., WHITCOMB, J. G., SCHENKER, W. The laws of fluid flow and arterial grafting. *Surgery*, 47: 55-73, 1960.