CIR. DEL URUGUAY, V. 42, Nº 3: 185-193, mayo/junio 1972

CIRUGIA URGENCIA

Peritonitis espontáneas de origen pielo-reno-ureteral *

*Dres. OMAR CLARK,** ANTONIO FARCIC *** y ALBERTO ESTEFAN ****

INTRODUCCION

Las peritonitis de origen urinario alto son raras, pero no excepcionales en la práctica clínica corriente, siendo más raro aún el diagnóstico preoperatorio de las mismas.

El motivo de este trabajo, es el de tratar las peritonitis espontáneas de origen pielorenoureteral, insistiendo sobre su diagnóstico y tratamiento, al mismo tiempo que agregar dos nuevos casos a la casuística nacional, uno de ellos con diagnóstico preoperatorio, el cual creemos es el primero en la literatura uruguaya.

PRESENTACION DE LOS CASOS

Caso 1.— Hospital Británico. 1/VII/69. G. L. de L. Sexo femenino. 72 años. Antecedentes de sufrimientos lumbares y piuria, datando de 4 meses. Estudiada a Rx se diagnostica litiasis coraliforme derecha, con buen urograma izquierdo; habiéndose indicado cirugía de exéresis, a lo cual la enferma se negó. Comienza 20 días antes del ingreso, con dolores de flanco e hipocondrio derecho, fiebre y decaimiento general; todo lo cual se fue acentuando hasta la mañana del ingreso, en que el dolor se acentúa bruscamente, con empeoramiento del estado general y vómitos. Oligoanuria.

Al examen: Mal estado general, enferma grase. Deshidratada. Temperatura Rectal: 38.5. Lividez distal. Venas colapsadas. Pulso filiforme de 100 p.m. P.A.: 80 mmHg Máx. Abdómen: dolor espontáneo difuso. Contractura generalizada, pero predominando en hemivientre derecho. F. Lumbares: no se palpan tumefacciones. Dolor en F.L.D. Tacto Rectal: Douglas doloroso y ocupado. Se pasa cateter vesical sin obtener orina, dejándose a permanencia.

Diagnóstico clínico probable: peritonitis aguda generalizada, a predominio en hemivientre derecho, de tipo perforativo, originada probablemente por ruptura de una pionefrosis o de un abceso paranefrítico anterior. Deshidratación. Shock. Se decide tratamiento quirúrgico, previa reposición de volemia, hidroelectrolítica y compensación cardiovascular.

Estudios preoperatorios: GR: 3:200.000; Hb: 62 %; V.G: Glicemia: 1,68 gr/l; Crasis sanguínea normal.

Protocolo operatorio: An. Gral. La palpación bajo anestesia demuestra tumefacción de flanco y F.L.D. Incisión: flancotomía derecha. Exploración: cavidad peritoneal con gran cantidad de pus blanco amarillento, bien ligado, con olor a "coli" y falsas membranas. Se comprueba un orificio a la altura del flanco, en la gotera parietocólica derecha, que permite la introducción de un dado, por el cual drena abundante pus, idéntico al anteriormente señalado. El orificio referido comunica la cavidad peritoneal con una gran bolsa purulenta en la cual no se reconocen cálculos, estructuras renopieloureterales, ni tampoco viene orina. Exploración sumaria: hemivientre derecho, hígado, vías biliares y ceco-colon ascendente: s/p. Procedimiento: evacuación del contenido de la bolsa purulenta. Toilette del peritoneo. Drenaje de la gotera parietocólica derecha y del Douglas. Drenaje extraperitoneal de la bolsa purulenta con sonda de Pezzer y tubo de goma grueso. Cierre del orificio de comunicación. Toma de exidado peritoneal para su estudio. Cierre por planos. Operación bien tolerada. Duración. 40 minutos.

Diagnóstico operatorio: Peritonitis aguda, purulenta, generalizada, por perforación de una bolsa purulenta retroperitoneal derecha (pionefrosis?; abceso paranefrítico anterior).

Estudios postoperatorios: Cultivo de exudado peritoneal: desarrolla escherichia coli y proteus vulgaris. Iconograma: Na: 158 mEq; C1 376 mgr; K: 6 mEq; R.A. 26 vols Co2. Ex de orina: abundantes piocitos, cilindros hialinos y granulosos, algunos G. R.

Evolución postoperatoria: Agravación paulatina; oligoanuria. Muerte a las 36 horas del postoperatorio. No se ha efectuado autopsia.

Comentario: Se trata de una observación en la cual se destaca: A) Desde el punto de vista clínico: 1) 72 años de edad; 2) Antecedentes documentados de litiasis coraliforme derecha; 3) Cuadro clínico que evoluciona en dos etapas, la primera de sufrimiento de flanco e hipocondrio derecho y síndrome febril y en la segunda de acentuación brusca del dolor con difusión del mismo y agravación general, configurando un claro síndrome peritoneal generalizado; 4) Sintomatología física lumbar derecha; 5) Ausencia de sintomagología digestiva previa y actual autóctona.

B) Desde el punto de vista de la conducta quirúrgica: 1) Exploración bajo anestesia; 2) El abordaje por flancotomía; 3) Peritonitis purulenta difusa; 4) Orificio grande en la gotera parietocólica derecha a la altura del flanco, que pone en comunicación al peritoneo con: 5) Bolsa purulenta, en la cual al no reconocerse estructuras renopieloureterales, cálculos, ni el fluir de la orina, nos hace plantear que se trate de un obsceso paranefrítico anterior y no de una pionefrosis; 6) El tratamiento del peritoneo y del foco, este último por vía extraperitoneal.

C) Desde el punto de vista pronóstico: el mal pronóstico dado por: 1) Edad avanzada; 2) Terreno y patología asociada; 3) Más de 8 horas de evolución de la peritonitis; 4) Naturaleza de la peritonitis (hiperséptica y polimirobiana); 5) Comunicación a pleno canal entre la bolsa purulenta y la cavidad peritoneal.

Presentado a la Sociedad de Cirugía el 11/VIII/71.

Trabajo de la Clínica Quirúrgica "2". Prof. Dr. J E. Cendán.

Urólogo Adjunto de Clínica Quirúrgica "2".

*** Adjunto de Clínica Quirúrgica "2".

Médico Auxiliar de Clínica Quirúrgica "2".

Caso 2.—Hospital Maciel.. 12/II/71. F. P. M. Sexo masculino. 75 años. Enviado del Hospital de Canelones. Comienza hace 20 días con dolor en flanco derecho irradiado a F.I. derecho y fiebre, sin repercusión general, ingresando al Hospital de Canelones. El cuadro clínico permanece incambiado hasta hace 3 días, en que el dolor se acentúa progresivamente y hace 20 horas aumento brusco del dolor localizándose en F.I. derecho y distensión abdominal. Antecedentes de disuria inicial que se acompaña de ardor miccional.

Examen: Regular estado general. T.Ax: 36; T.R.: 37. Deshidratado. Pulso poco amplio, de 90 pm. PA: 80/50 mmHg. Abdomen: distendido, ombligo desplegado. Uniformemente depresible; moderadamente en flonco y FID. No dolor a la decompresión. Matidez declive y desplazable. Silencio abdominal. F.L.: no se palpan tumefacciones, discreto dolor en F.L. derecho. Tacto Rectal: Douglas ocupado e indoloro. Adenoma de próstata grado II.

Diagnóstico clínico presuntivo: Ascitis libre.

Estudios: preoperatorios Examen de orina: piuria. Paracentesis en FII: se obtiene líquido purulento, verdoso amarillento, inodoro, espeso. Se rectifica el diagnóstico por el de peritonitis generalizada, purulenta, de probable origen apendicular.

Protocolo operatorio: (12/II/71). A. Gral. Incisión de MacBurney. Exploración: pus abundante en cavidad libre, inodoro, amarillo verdoso. Apéndice sano y chico. Se piensa en úlcera gastroduodenal perforada, por lo cual se efectúa mediana supraumbilical. Pus abundante en supramesocólica. Gastroduodeno: s/p. El pus proviene de la gotera parietocólica derecha donde hay adherencias del ángulo cólico derecho. Se liberan estas adherencias y se penetra en una gran cavidad purulenta y maloliente. Procedimiento: drenaje de la bolsa purulenta con tubo grueso que se saca por el flanco. Drenaje del Douglas y drenaje de la gotera parietocólica derecha y del espacio interhepatofrénico derecho. Apendicectomía. Cierre de ambas incisiones.

Evolución postoperatoria: Buena evolución postoperatoria hasta el 20º día. Durante los primeros días el drenaje posterior da salida a orina; y escasa cantidad de pus por los drenajes anterior. Al 6º día se le retiran todos los tubos de drenaje. Al 27º día: necrosis isquémica de mano izquierda; desde entonces agravación paulatina con fallecimiento al 31º día del postoperatorio. No se efectúa necropsia.

Comentario: Se destaca: A) Desde el punto de vista clínico: 1) 72 años; 2) Ausencia de antecedentes urinarios altos; 3) Dolor en flanco derecho y fiebre de 20 días de evolución, con acentuación del dolor y distensión abdominal en las últimas 24 horas; 4) Ausencia de síndrome peritoneal franco; 5) Matidez declive y desplazable con Douglas ocupado; 6) Discreto dolor en FLD; 7) Líquido purulento en la punción abdominal.

B) Desde el punto de vista de la conducta quirúrgica: 1) La necesidad de una segunda incisión; 2) Peritonitis generalizada; 3) Comunicación cubierta por adherencias; 4) Gran cavidad conteniendo pus fétido; 5) Tratamiento del peritoneo y del foco.

C) Elementos de mal pronóstico: 1) Edad avanzada; 2) Terreno y patología asociada; 3) Larga evolución de cuadro, llegando al tratamiento quirúrgico en etapa de peritonitis evolucionada.

ETIOPATOGENIA

Las peritonitis de origen urinario han sido clasificadas teniendo en cuenta diversos tópicos. Así, de acuerdo a la altura del aparato urinario en que toman origen, se reconocen: peritonitis de origen bajo (vesico ureterales); peritonitis de origen medio (ureterales); y peritonitis de origen alto (renopieloureterales). De acuerdo a su patogenia se distinguen en: espontáneas, traumáticas y operatorias. Siendo las primeras las más frecuentes y a las cuales pertenecen ambos casos presentados, son a las que nos referiremos en este trabajo.

El mecanismo causal por el cual se ponen en comunicación los procesos pielorenales con la cavidad peritoneal, pueden resumirse en: 1) Hipertensión endocavitaria y 2) Infección virulenta y necrotizante (Perdomo).

El modo de establecerse dicha comunicación puede ser de "proche en proche", solapado (Caso 2), o por el contrario de manera más o menos brusca, incluso llegando a adoptar la forma de un verdadero síndrome perforativo (Caso 1). La peritonitis por perforación puede ser el resultado de la ruptura primaria de un proceso renal o perirenal (peritonitis en un tiempo); como consecuencia de la formación de un absceso perirrenal anterior, con perforación secundaria del peritoneo parietal posterior, con perforación secundaria del peritoneo parietal posterior, o como consecuencia de una colección subhepática abscedada que a posteriori se rompe en la gran cavidad peritoneal (Larghero), o combinación de ambos mecanismos (peritonitis en 2 ó 3 tiempos). Una vez llegado el derrame a la gotera parietocólica derecha y/o al piso supramesocólico derecho, se difunde siguiendo las vías propias de ello (figs. 1, 2 y 3), lo cual explica la dificultad de diagnóstico, y el diagnóstico casi constante de afección gastroduodenal (Caso 2), apendicitis (Caso 2), cuadros agudos originados en vías biliares, etc.

Comparando la casuística mundial y en especial la serie de Kapel, la más numerosa, con la nacional, tenemos la impresión de que su frecuencia relativa ha ido en aumento, hecho que puede estar relacionado con el aumento del promedio de vida, el uso de los antibióticos y el conocimiento de esta engañosa patología.

ANATOMIA PATOLOGICA

Origen. Lesiones renopieloureterales: En la revisión de Kapel sobre 28 casos de peritonitis de origen urinario alto, se encuentra que el 92,8 % (26 casos en 28) tomaban origen en procesos infecciosos inespecíficos, de los cuales el 60,4 % (17 casos en 28) se debían a pionefrosis y 32,1 % (9 casos) a pionefritis (abscesos, antrax, forúnculos) y/o abscesos perinefríticos. El resto, o sea el 7,1 % (2 casos) respondían a pionefrosis BK; a lo cual debe agregarse la excepcional posibilidad de la irrupción peritoneal de un tumor maligno renal (Cuvelaire), la hidronefrosis no infectada (Del Campo) y equinococosis renal (Larghero).

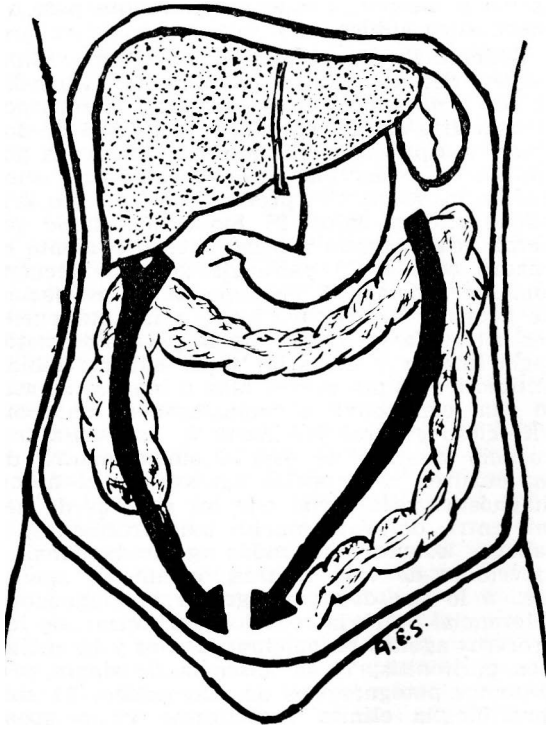

FIG. 1

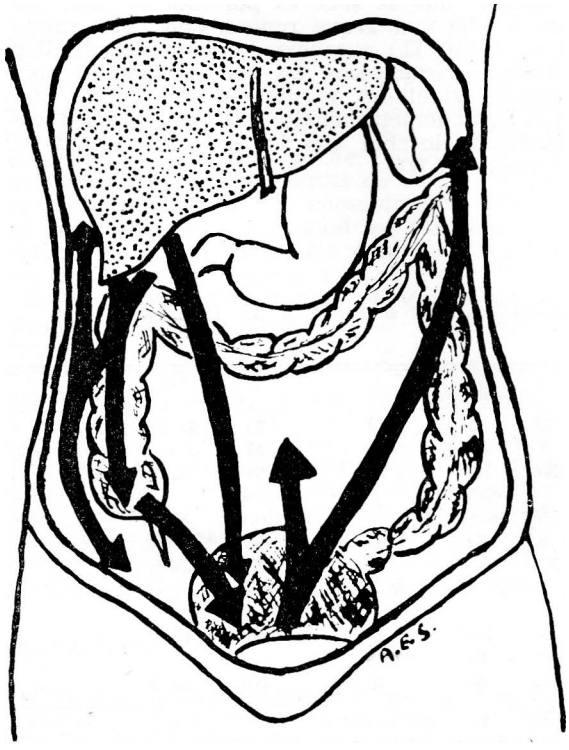

FIG. 2

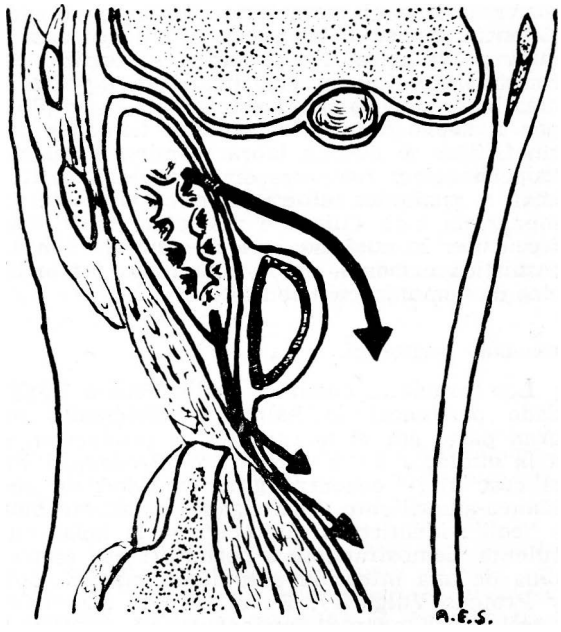

FIG. 3.— Explicación en el texto.

La gran mayoría de las observaciones al respecto, establecen que el origen de las peritonitis urinarias altas es en el lado derecho, por fuera de la gotera parietocólica, lo que está de acuerdo con nuestros dos casos; lo cual puede ser explicado teniendo en cuenta la relación anatómica directa de la cara anterior del riñón derecho con el peritoneo parietal posterior (Del Campo) y la falta de acolamiento del meso colon a dicho nivel.

El caso 1, dado que en la exploración operatoria no se reconocieron estructuras renopieloureterales, cálculos, ni el fluir de orina, nos hace pensar que el origen de la peritonitis esté en un abceso perinefrítico anterior, condicionado por la litiasis. El caso 2, en cambio, seguramente ha tenido origen en una bolsa pionefrótica.

Orificio de comunicación.
Peritoneo parietal posterior.

El orificio de comunicación puede no encontrarse en no pocos de los casos (Couvelaire), ya sea porque no existe (mecanismo de permeación de la peritonitis) o porque sea muy pequeño y/o esté oculto por un magma de adherencias y falsas membranas (caso 2).

En el caso 1 el orificio de comunicación permitía la introducción de un dedo, lo cual explica la magnitud e intensidad de la peritonitis y la gravedad del cuadro general, al poner en comunicación a pleno canal la cavidad peritoneal con la bolsa purulenta hiperséptica y polimicrobiana.

La gran mayoría de las rupturas se producen por fuera del colon ascendente, en la gotera parioetocólica derecha (como sucedió en nuestros dos casos) lo cual debe explicarse en

razón de que el mesenterio ofrece mayor resistencia, haciendo las veces de barrera anatómica y biológica. No obstante, el orificio de comunicación puede encontrarse a topografía más baja, incluso pelviana, lo cual se explica por el hecho de que los grandes flemones perinefríticos se pueden labrar camino en el retroperitoneo y romperse en la cavidad peritoneal a cualquier altura. Para Couvelaire la topografía baja (ilíaca o pelviana) es la más frecuente, lo cual no está de acuerdo con la casuística nacional, en la cual todos los orificios de comunicación son altos.

Exudado peritoneal.

Los caracteres cuanti y cualitativos del exudado peritoneal se hallan condicionados en gran parte por el mecanismo de producción y a la etiología de la peritonitis (Perdomo). En el caso 1, se encontró gran cantidad de pus blanco-amarillento, bien ligado, de fuerte olor a "coli", idéntico al que ocupaba la bolsa purulenta, demostrándose a posteriori que se trataba de una infección polimicrobiana (E. Coli y Proteus Vulgaris). En el caso 2, pus blanquecino, abundante, inodoro en el peritoneo, que contrastaba con el olor maloliente del contenido en la cavidad pionefrótica (no se tiene el dato del cultivo bacteriano), lo que puede ser explicado por el uso de antibioticoterapia intensa previa y por el mecanismo de la peritonitis (por permeación o por comunicación por medio de canal pequeño).

DIAGNOSTICO

No haremos una exposición detallada del cuadro clínico de las peritonitis espontáneas de origen urinario alto, dado que ya son conocidas y han sido tratadas "in extenso" por otros autores.

Resaltaremos algunas de sus características más salientes, de sus dificultades de interpretación y elementos a tener en cuenta para su diagnóstico clínico.

Dificultades en el diagnóstico clínico: Ellas surgen de: 1) edad, generalmente avanzada, siendo conocido en estos pacientes, la sintomatología frustra, incompleta o engañosa de los sindromes peritoneales agudos, y además la posibilidad de reacciones peritoneales de vecindad en los frecuentes procesos obstructivos urinarios altos y bajos; 2) toque del estado general, coadyuvando a hacer menos evidente el cuadro clínico; 3) patología general frecuentemente asociada y en especial la asociación de uropatía obstructiva baja, a la cual puede ser atribuída erróneamente la poca sintomatología lumbar y urinaria; 4) el haber recibido antibióticoterapia previa más o menos intensa, lo cual contribuye a enmascarar el sindrome infeccioso general y/o local; 5) la escasa frecuencia relativa de esta etiología dentro de los cuadros peritoneales agudos; 6) el difícil diagnóstico diferencial con los cuadros de hemivientre derecho, mucho más frecuentes, a saber: lesiones ulceradas gastroduodenales; afecciones de vías biliares, apendicitis aguda, etc., a lo que debemos agregar el diagnóstico diferencial entre la reacción peritoneal, de los procesos agudos renopieloureterales y la auténtica peritonitis; 7) la ausencia de signos y/o síntomas patognómicos de diagnóstico; 8) sintomatología clínica proteiforme y no pocas veces solapada; 9) sintomatología lumbar relegada a menudo a segundo plano por la magnitud del cuadro peritoneal y general; 10 el error de tomar una peritonitis auténtica como la máscara peritoneal de la uremia, en un enfermo que se sabe es portador de una uropatía alta con grave repercusión parenquimatosa renal; 11) ausencia de elementos de diagnóstico paraclínicos de certeza, siendo solamente orientador el estudio radiológico simple de abdomen cuando muestra patología calculosa pielorenal (en la literatura uruguaya: 3 casos en 6).

CUADRO 1

Estadística Clínica de la Literatura Nacional (de los autores y de Perdomo)

Casos:	1	2	3	4	5	6	%
Edad	41	47	22	42	72	75	58.1 %
Sexo	M	M	F	M	F	M	2 a 1 pred. masc.
Antecedentes litiasis urinaria	Sí	No	No	No	Sí	No	33 %
Antecedentes urinarios ...		bajos	No	dolor lumb.		bajos y d. lumbar	83 %
Sintomatología lumbar actual	Sí	Sí	Sí	Sí	Sí	Sí	100 %
Tumefacción lumbar actual	Sí	No	No	No	Sí	No	33 %
Tiempo de evolución	24 hs.	5 hs.	2 días	24 hs.	8 hs.	20 días	
Tipo de peritonitis:							
—generalizada	Sí	Sí	Sí	No	Sí	Sí	83 %
—localizada				Sí			
Litiasis a R. X	Sí	No	No	Sí	Sí	No	50 %
Diagnóstico clínico preop.	Peritonitis aguda	id. de origen biliar		no consta	sin confirm. quirúrgica	ascitis	—

Elementos de diagnóstico: 1) para hacer el diagnóstico es menester tener en cuenta su existencia; 2) valoración de los antecedentes alejados y/o inmediatos de sufrimiento urinario y sobre todo lumbar, siendo característica la reagravación de dicha sintomatología en los días que preceden al cuadro agudo; 3) lo poco manifiesto de la sintomatología y/o de la tumefacción lumbar, no debe descartar el diagnóstico, dado: a) los procesos supurados anteriores (renal o perirrenales) pueden dar poca sintomatología lumbar posterior; y b) el haberse vaciado la colección supurada y la participación peritoneal consecutiva explican que no se palpe o sea difícil reconocer una tumefacción lumbar; 4) el valor de la exploración de las fosas lumbares bajo anestesia general; 5) durante la exploración quirúrgica "el cirujano no debe retirarse con el diagnóstico de peritonitis primitiva, sin haber verificado que un órgano retroperitoneal y especialmente el riñón, no es el responsable del proceso" (Couvelaire).

Ambos casos son ilustrativos: en el caso 1, el antecedente documentado de litiasis coraliforme derecha, y la sintomatología lumbar derecha, hizo presumir la verdadera etiología, lo que se vio robustecido en la exploración lumbar bajo anestesia general. En el caso 2 se pensó en ascitis libre hasta que la punción abdominal demostró que se trataba de líquido purulento y fue la exploración quirúrgica la que en definitiva hizo el diagnóstico positivo, luego de pensar en peritonitis de origen apendicular primero y gastroduodenal después.

PRONOSTICO

Siempre es grave y mortal en el 100 % de los casos si no se opera. Sobre el mismo inciden varios factores a saber: edad; terreno y patología asociada; tiempo de evolución de la peritonitis; tipo de peritonitis en su forma patogénica; tamaño de la comunicación etiología de la misma; estado anatomo-funcional de ambos riñones; la existencia o no de diagnóstico clínico u operatorio, etc.

Es fundamental la táctica quirúrgica, en el pronóstico, lo que analizaremos a continuación.

En la serie de Kapel hubo un 75 % de mortalidad (en el 57 % de los casos no se hizo el diagnóstico y en ellos hubo un 100 % de mortalidad); el resto. o sea el 25 %, sobrevivieron. Ambos casos presentados fallecieron; el caso 1 por descompensación hidroelóctrolítica y cardiovascular al segundo día del postoperatorio; en el caso 2 por probable reinstalación de la peritonitis y descompensación ulterior al cabo de 31 días del acto quirúrgico.

TRATAMIENTO

Frente a una peritonitos de origen reno-pielo-ureteral el tratamiento es único: el quirúrgico. Su finalidad es doble, el tratamiento de la peritonitis y del foco.

La oportunidad quirurgica debe considerarse de urgencia, variando el momento operatorio de acuerdo a la respuesta al tratamiento de reanimación, dado que en la mayoría de los casos, son enfermos de edad avanzada, con patología asociada y con una peritonitis en evolución.

Todos los enfermos de las series fueron operados con anestesia general, que por otra parte es la indicada.

No insistiremos en el tratamiento de la peritonitis, dado que ya es conocido por todos. Sólo nos referiremos a la conducta a adoptar con respecto al foco.

Directivas generales para el tratamiento del foco.

Una vez llegado al diagnóstico intraoperatorio (lo más frecuente) o preoperatorio, la conducta es la siguiente:

1º) En aquellos casos en que el diagnóstico es intraoperatorio, se deberá utilizar un abordaje apropiado: flancotomía, insición transversa, etc., que permitan el correcto tratamiento del foco y su drenaje extraperitoneal y además el drenaje urinario, si la situación no permite una cirugía de exéresis.

2º) Evitar la irrupción masiva del contenido de la bolsa purulenta en el peritoneo por maniobras intempestivas (decolamientos, debridamientos, etc.), pues la cavidad siempre contiene una cantidad variable de pus remanente. Situación que inclusive se plantea aún en los casos que tienen un orificio de comunicación amplio (caso 1).

3º) El cirujano debe tener en cuenta la posibilidad de que el flujo purulento o uropurulento cavidad-peritoneo, siga produciéndose o se restablezca en el posoperatorio inmediato o mediato (caso 2). Para lo cual se debe adoptar la siguiente conducta: a) completar la evacuación del foco y bloquear la comunicación (si se encuentra); b) drenaje amplio extraperitoneal de los espacios peri y pararrenales; c) drenaje de las cavidades renales o extirpación de los casos indicados. con la finalidad de evitar que la orina que pudiera producirse a posteriori, se vierta en el peritoneo (caso análogo a la observación 5 de Perdomo). Es la situación parecida a la que se plantea en la cirugía del canalículo urinario por vía transperitoneal o extraperitoneal con lesión de peritoneo.

4º) La cirugía radical de exéresis (nefrectomía), en general no se plantea, por: estado general precario que no permite una cirugía amplia, o porque no existe una indicación precisa (flemón perinefrítico). Por otra parte la cirugía conservadora llena bien la indicación de urgencia y posibilita el tratamiento posterior del foco cuando está indicada (Del Campo). Frente a la indicación de exéresis se plantean dos posibilidades: a) conocimiento previo del estado anátomofuncional del otro riñón, y b) la ignorancia absoluta de su estado lo más frecuente); aunque el estudio previo (urea, ex. de orina, etc.) pueden orien-

CUADRO 2

Estudio comparativo de patología, tratamiento y pronóstico de la literatura nacional (de los autores y de Perdomo)

Peritonitis espontáneas de origen renopieloureteral

Casos:	1	2	3	4	5	6	%	
Ap. urinario causante	Izq.	Der.	Der.	Der.	Der.	Der.	83.3%	derecho
Etiología:								
—proceso	pionefrosis	id.	hidronefrosis pielonefritis	pionefrosis	paranefritis anterior	pionefrosis	66.6%	pionefrosis
—germen	=	=	=	proteus. v.	prot. vulg. y esc. coli.	=		
Orificio:								
—topografía	=	alto	=	=	alto	=		
—tamaño	=	pequeño	=	=	grande	=		
Tratamiento:								
—drenaje peritoneal	sí	sí	sí	sí	sí	sí		
—drenaje del foco	no	sí	=	=	sí	sí		
—nefrectomía	no	no	sí	sí	no	no		
Evolución y mortalidad global	† al 3 día	buena	buena	† al 4 día	† a 36 hs.	† al 30 día	66.6%	

tar, pues lógicamente una buena depuración sanguínea no puede ser dada por un riñón destruído que el cirujano tiene a la vista. Por eso en general basta con que la palpación del otro riñón sea normal. Esta situación debe diferenciarse nítidamente de la del riñón traumático. Sin embargo, en caso de duda, quedaría por practicar una urografía de excresión en la misma mesa de operaciones o la inyeccion intravenosa de indigocarmín con control de su aparición en la orina vesical.

Del tratamiento postoperatorio inmediato destacamos la importancia del correcto funcionamiento de los drenajes para evitar la persistencia o la reinstalación de la contaminación peritoneal, lo que es fundamental en aquellos casos en que no se encontró orificio de comunicación. En lo mediato y alejado debe replantearse la situación en vista a un posible tratamiento definitivo de un foco renopielo-ureteral.

RESUMEN

Se presentan dos casos de peritonitis espontáneas de origen renopieloureteral, siendo uno de ellos el primer caso en la literatura nacional con diagnóstico preoperatorio.

Se hace una revisión de los casos presentados en la casuística nacional, con respecto a la etiopatogenia y anatomía patológica, con especial énfasis en los elementos de diagnóstico clínico y operatorio.

Se discute la táctica quirúrgica adecuada a estos casos, factor fundamental en el pronóstico de esta grave complicación de la patología urinaria alta, a la que se ve enfrentado, casi constantemente, el cirujano de urgencia.

RÉSUMÉ

Présentation de deux cas de péritonites spontanées d'origine pyélo-nephro-urétérale, dont l'un est le premier cas de diagnostic preopératoire recensé dans les archives médicales du pays.

Révision des cas présentés dans les annales médicales nationales en ce qui concerne la pathogénie et l'anatomie pathologique, en mettant l'accent sur les éléments de diagnostic clinique et opératoire.

Considérations sur la tactique chirurgicale appropriée dans chaque cas, facteur fondamental dans le pronostic de cette grave complication de la pathologie urinaire supérieure que doit affronter si fréquemment le chirurgien d'urgence.

SUMMARY

The paper describes two cases of spontaneous peritonitis of reno-pyelo-ureteral origin; one of them is the first case in national literature diagnosed prior to operation.

Cases recorded in the country are revised with respect to their ethiopathogenesis and pathological anatomy, with the emphasis in the elements of clinical and operatory diagnosis.

The adequate surgical tactics are discussed, since they constitute a fundamental factor in the prognosis of this serious complication of high urinary pathology which eht urgency surgeon faces almost constantly.

Bibliografía nacional.

1. DEL CAMPO, J. C. Contusión de vientre con rotura de riñón hidronefrótico. *Bol. Soc. Cir.* Montevideo, 3: 204, 1932.
2. LARGHERO IBARZ, P. Peritonitis purulenta e hidática por quiste hidático del riñón. Comunicación a la Soc. Cir. del Uruguay, octubre 2, 1940.
3. LARRE BORGES, V., MELOGNO, S., CARRERA, F. Abceso subfrénico de origen retroperitoneal. *Soc. Cir. Urug.* (A publicar en 1972).
4. PERDOMO, R. Peritonitis de origen pielorrenal. *Rev. Cir. del Uruguay*, vol. 38: 70, 1968.

Bibliografía extranjera.

1. ALIEV, S. S. A case of spontaneus rupture of pionefrotic kidney complicating by difuse suppurative peritonitis. *Klin Khir.* (Kiev), 9: 77, 1968.
2. ARMITAGE, G. and SMITH, I. Peritonitis from renal tuberculosis. *Brit. J. Urol.*, 26: 249, 1954.
3. COLIN CAMPBELL, I. A case of spontaneous extra and intraperitoneal rupture of a hydronephosis in pregnancy. *J. Obstet. Gynec. Brit. Emp.*, 54: 853, 1947.
3. COUVELAIRE, R. Peritonites d'origen urétéropyelorénale. Précis de Pathologie Chirurgicale. Vol. VI, pág. 605-610. Masson et Cie., Paris, 1949.
4. HAKARTS, K. S. Spont. rupture of Kidney in urinari culculosis. Simulatius difusse peritonitis. *Klin Khir* (Kiev). 5: 65, 1968.
5. HASHEMIAN, H. Spontaneous intraperitoneal and extraperitoneal rupture of pyonephrosis. *Brit. J. Urol.*, 22: 135, 1950.
6. KAPEL, O. Uber peritonitis renalen. Dtsch. Z. Chr., 239: 462, 1933.
7. LEE, J. N. Renal carbuncle with perforation into the peritoneal cavity. *Lancet*, 2: 904-905, 1960.
8. REECE, M. W. Spontaneous intraperitoneal rupture in tuberculous pyonephrosis. *Brit. J. Surg.*, 49: 611, 1962.
9. TRABUCCO, A., MARQUEZ, F. y LURASCHI, J. C. Peritonitis por efracción de polo inferior renal izquierdo. Fístula renal. Tratamiento conservador. *Rev. Argent. Urol.*, 27: 303-6, 1958.
10. WEYENETH, R. Les péritonites d'origine urinaire. *Rev. Med. Suisse Rom.*, 81: 684, 1961.

COMENTARIO

DR. ANAVITARTE.— Nosotros tenemos un caso en una niña de nueve años, sin litiasis. Ingresó a una mutualista con un cuadro agudo de vientre, fue vista por el cirujano de guardia, al cirujano de guardia le pareció que podía ser una apendicitis o una peritonitis de posible origen apendicular y me llamó en consulta.

Cuando yo la vine a ver el cuadro había mejorado. Quedamos en volverla a ver el día siguiente. Al día siguiente la niña seguía mejor, pero en la tarde exacerbó nuevamente el cuadro y vuelta a ver, evidentemente esa niña tenía una reacción peritoneal importante.

Fue intervenida y tenía una pionefrosis izquierda, con el riñón destruído, perforado en el, peritoneo, con abundante exhudado seropuriforme peritoncal. A esa niña se le hizo, previa palpación del riñón derecho una nefrectomía y la evolución fue absolutamente normal.

DR. TRROSCHANSKY.— Yo voy a hacer un aporte de un caso que hubo en nuestro servicio. Un paciente que estaba internado en una de las salas, aparentemente para estudio de un quiste hidático de hígado, luego que vino de la sala de rayos bruscamente hace un cuadro agudo de hipocondrio derecho, con los caracteres de un cuadro detipo perforativo y se le hizo diagnóstico de cuadro peritoneal. Pero cuando se nos consultó nos llamó intensamente la atención de que el enfermo tenía unapiuria importante con la ocupación de la fosa lumbar derecha, lo que nos hizo sospechar que ese problema peritonela podía tener una causa renal.

Fue abordado y comprobamos que por fuera del ángulo derecho del colon había una enorme bolsa pionelrotica con un orificio que permitía introducir un dedo y la cavidad peritoneal estaba inundada de un pus amarillento, por lo cual nosotros pedimos la colaboración del colega de la especialidad que no pudo subir al block quirúrgico, y optamos en este enfermo de alrededor de sesenta años poro el tratamiento por drenar esa bolsa pionefrótica con unas sondas Pezzer gruesas, y el tratamiento de la peritonitis con lavado y un drenaje suprapúblico y de la región subhepática.

El paciente evolucionó bien y posteriormente lo perdimos de vista porque lo pasamos al servicio correspondiente. Al sexto u octavo día mejoró, estaba en perfectas condiciones y lo pasamos para completar el estudio.

Nada más.

DR. PERDOMO.— Me alegro que el Dr. Clark y sus colaboradores hayan retomado este problema, que nosotros trajimos a esta Sociedad de Cirugía en 1967.

Podríamos considerarlo como un tema que está en las regiones fronteras y que a menudo por estar en ellas, crea grandes problemas de solución y de diagnóstico. La frontera entre la urología y la cirugía general, la frontera que está marcada por el retroperitoneo.

El cirujano general suele pensar qué, del retroperitoneo no pueden venir problemas hacia el peritoneo, y eso hace que pasen ignorados, como lo señala el Dr. Clark, problemas graves de peritonitis en las cuales el cirujano se retira con la frustración de no haber reconocido la causa. De ahí que Couvelaire insista en que ningún cirujano debe retirarse de un vientre de peritonitis sin haber examinado el retroperitoneo. Es un consejo que tiene gran importancia.

Nuestra observación primera es bien clara de los problemas que se le presentan a urólogos y cirujanos. Se trataba de un paciente que había sido nefrectomizado de un lado y que tenía una litiasis pielureteral coraliforme del otro lado con insuficiencia renal. Fue visto en el Servicio de Urología, y dejado; luego visto por la guardia con un cuadro de peritonitis con vientre en tabla y sin embargo el diagnóstico no llegaba y quedó para la guardia siguiente. Cuando nosotros lo recibimos pensamos: este enfermo tiene una peritonitis,, a parte de tener su riñón enfermo; de causa a determinar pues no sabíamos que existían las peritonitis de origen renal. Como además se nos planteaba el problema de que eso podía ser una más-

cara peritoneal de su proceso retroperitoneal, decidimos puncionarlo para ver qué sacábamos del peritoneo y sacamos un líquido grisáceo que no reconocimos en sus caracteres; no era pus pero evidentemente había un exudado dentro del peritoneo. Lo operamos, y ahí nos pasó la segunda cosa que le puede pasar al cirujano: volvimos a encontrar aquél líquido peritoneal y además una masa retroperitoneal del lado izquierdo; el peritoneo estaba levantado y aunque no había perforación aparente, pensamos que podía ser la responsable de su peritonitis. Pero podía haber una coincidencia y no nos atrevimos a meternos en esa masa. Le pusimos varios tubos en el peritoneo y uno de ellos en la gotera parietocólica izquierda. Al día siguiente estaba el bocal de este tubo lleno de orina que venía del peritoneo. A pesar de todo el cirujano urólogo que tenía a su cargo el enfermo y a quien le dejamos el problema retroperitoneal para solucionar no lo tocó y el enfermo falleció en los días siguientes.

El no reconocer el problema porque el cirujano está acostumbrado a manejar las peritonitis pero no los problemas renales y el urólogo está acostumbrado a manejar los problemas renales pero no la peritonitis, crea una situación a veces insoluble. A tal punto que cuando decidimos hacer aquel trabajo empezamos a conversar con los especialistas y les dijimos "Nosotros tenemos cuatro observaciones de peritonitis de origen pielorenal, ustedes tienen que haber observado casos similares", y nos contestaban que nunca los habían visto. Ante esa respuesta fuimos a la sala de autopsia a preguntar sí no había habido algún caso de peritonitis de origen retroperitoneal que se hubiera encontrado en la autopsia, y así fue apareció el quinto caso. Lo pusimos como una observación de autopsia a los efectos de demostrar que los urólogos tienen evidentemente que tomar contacto con esta situación, tienen que saber reconocerla, y no tiene que pasar, que se la interprete erróneamente y el enfermo pueda fallecer sin que se haga el diagnóstico de peritonitis.

De manera que ésta es una enseñanza que hay que repetir: la peritonitis puede tener origen retroperitoneal. El urólogo tiene que conocer que su enfermo con patología retroperitoneal puede hacer una peritonitis, y debe tenerla presente en la evolución del enfermo que se le complica. Y el cirujano debe saber que ante una peritonitis no se puede retirar del vientre, como dice Couvelaire, sin antes haber examinado correctamente el retroperitoneo, porque, no habiendo otra, allí puede estar la causa de la peritonitis que está operando.

DR. R. PUIG.— *Tuve la oportunidad de operar al 2º Caso que presentan los autores en su trabajo, en el Servicio de Puerta del Hospital Maciel.*

El paciente F. P. de 75 años ingresó enviado del Hospital de Canelones. Algo después del mediodía de la guardia del 12/febrero/1971 el practicante de sala vino a comunicarme que al puncionar un paciente con diagnóstico de ascitis había obtenido pus en la jeringa. Concurrí a sala encontrando un paciente muy grave, shockado, deshidratado, con distensión abdominal.

En consulta con el internista de guardia Dr. Pasquet se hizo la reposición durante 2-3 horas y lo operé con diagnóstico de peritonitis por perforación de una apendicitis aguda evolucionada, retromesentérica.

Operación: Dr. R. Puig. Pte. Segura. Dr. Alvarado. Anest. Gen: Guimaraes. 1ª Incisión: Mac Burney. Al no comprobar lesiones apendiculares se hizo una 2ª Incisión: mediana supraumbilical. Abundante pus espeso, amarillo verdoso, inodoro que inunda toda la cavidad peritoneal. No hay lesiones gastroduodenales pero el pus prívíene de la gotera parietocólica derecha donde hay adherencias del ángulo cólico derecho que se liberan comprobando un orificio del calibre de un dedo por dónde se penetra a una gran cavidad pionefrótica a contenido purulento maloliente. (En ese momento el practicante comenta que es el mismo olor de la orina del paciente).

Procedimiento: teniendo en cuenta la gravedad del paciente se hace limpieza de la cavidad peritoneal y drenajes múltiples: del Douglas, de la logia interhepatofrénica derecha y de la gotera parietocólica derecha. Se coloca además drenaje con tubo grueso de la bolsa pionefrótica que se saca en el flanco. Se completa la operación con aprendicectomía y cierre de las incisiones.

En el posoperatorio se completa la reposición del paciente observando al cabo de una semana evolución favorable: por el tubo de nefrostomía viene orina, se restableció el tránsito digestivo.

No puedo interpretar la evolución posterior, desconociendo qué fué de la nefrostomía y a qué se atribuye la necrosis de miembro superior.

El trabajo del Dr. Perdomo del año 1968 resume *perfectamente todas las consideraciones sobre esta patología, presentado 5 casos*: la 2ª observación es muy parecida a la nuestra. (Perdomo R. Peritonitis de origen pielorrenal. Rev. Cir Uruguay 38: 69-76, 1968)

Apartándome algo del tema exclusivamente científico quiero referirme al hecho asistencial con respecto a este paciente: estuvo internado durante 15 días en el Hosp. de Canelones y en el momento que hace la complicación es enviado al Hosp. Maciel retardando más de 20 horas el tratamiento de una situación tan grave. Todos los médicos reclamamos un mejoramiento de las estructuras sanitarias públicas para que no se repitan estos hechos.

DRA. CASTIGLIONI.— Como aporte de un caso más y un poco distinto de los que se han presentado acá, cuando yo era jefe de clínica en la Sala García Lagos, llegué una mañana y me encontré con un hombre joven de unos 35 ó 40 años con peritonitis generalizada que había ingresado la noche anterior, cuya causa por el interrogatorio no se podía establecer. Estaba sumamente grave y a la hora de estar nosotros con él en la sala, falleció.

Se hizo la autopsia porque se ignoraba totalmente cuál podía ser el origen de esa peritonitis y se encontró que la causa era una peritonitis purulenta generalizada a punto de partida hipernefroma supurado y roto en peritoneo.

Es un caso más para añadir a los casos de peritonitis retroperitoneal.

DR. VACAREZZA.— Nosotros creemos muy interesante y oportuno el trabajo del Dr. Clark porque es de esos trabajos que crean inquietud en el espíritu de los cirujanos, sobre todo cuando crean problemas de urgencia.

Una de las circunstancias que nos tocó vivirla, y nosotros la comentábamos recién con la Dra. Castiglioni. Era una enferma joven que estaba en una sala del

Hospital Maciel a cargo de la Dra. Castiglioni, y que ella estando operando la llaman porque la enferma estaba sumamente grave.

Como ella no podía concurrir y nosotros estábamos de guardia nos solicitó que la viéramos. La vimos y se plantearon toda una serie de diagnósticos: estaba con un cuadro de shock muy importante y con un dolor en hipocondrio derecho. Todos los diagnósticos que se planteaban y que eran sometidos a un severo análisis clínico no cabían, así pasaron por nosotros los diagnósticos de colecistitis, de úlcera gastroduodenal perforada, para peor la enferma ténía una amenorrea, parecía, se planteó inclusive la posibilidad de un embarazo ectópico, y también la enferma nos planteó la posibilidad de una rotura de un quiste hidático de hígado. Parecía que era lo que satisfacía más desde el punto de vista de los planteamientos clínicos y que podía tener cabida dentro de ese cuadro.

Consultamos al Dr. Cendán que era el Bureau. Le explicamos que se caracterizaba por un cuadro de shock muy importante y le decíamos que a pesar del cuadro de shock creíamos que debíamos operar a la enferma porque de otra manera se iba a morir. Era una enferma joven.

La operamos a las pocas horas de comenzado el cuadro. Tenía una moderada reacción peritoneal. Le hicimos una flancotomía, una transversa invadiendo flanco. La exploración de abdomen fue negativa y justamente la exploración del retroperitoneo puso en evidencia la existencia de una gran bolsa pionefrótica y a esa enferma se le efectuó una nefrectomía y fue un postoperatorio bastante complejo en el cual el elemento más saliente del postoperatorio, que yo no sé si el Dr. Clark lo mencionó, lo que en ese caso estuvo presente fue una anuria muy importante que motivó el traslado de la enferma al Hospital de Clínicas para ser tratada en el Centro Nefrológico. Se le tuvieron que practicar dos diálisis peritoneal y luego la enferma mejoró y curó definitivamente.

Vuelvo a felicitar porque creo que es absolutamente oportuno el trabajo presentado por Clark y colaboradores.

Dr. Rubio.— La Mesa agradece la excelente comunicación del Dr. Clark y la discusión interesante a que ha dado lugar esta presentación.

Nosotros en febrero de este año nos vimos en una situación que tiene ciertos elementos de análogo. Es una situación distinta pero que nos colocó frente a la posibilidad de actuar frente a una peritonitis de origen urinario. Una enferma del servicio del Prof. Ardao, familiar de un médico, que había ingresado una semana antes al Hospital de Clínicas, consecutivo a un traumatismo producido yendo en un automóvil, con fractura de fémur, con contusión abdominal severa.

El cirujano de guardia la operó y le encontró un desgarro extenso de hígado. Fuera de eso no encontró absolutamente nada más en el abdomen.

La enferma tuvo una muy buena evolución los primeros días pero después empezó con fiebre, con una reacción peritoneal difusa, con agravación marcada, por lo cual reoperamos a la enferma en el Servicio unos ocho días después del ingreso. Al abrir el peritoneo nos encontramos con una peritonitis con un gran contenido líquido serohemático. Buscando la causa pudimos ver una brecha en el flanco derecho peritoneal parietal posterior que comunicaba con una gran cavidad que existía en la fosa lumbar derecha.

Fue fácil entonces darnos cuenta que el origen de esa peritonitis era de origen urinario consecutivo a una rotura de riñón. Se cerró la brecha y se drenó el retroperitoneal y esta enferma después tuvo una buena evolución, pero quince o veinte días después hubo que hacerle una nefrectomía.

Desde luego que la situación de gravedad de enfermos de este tipo es completamente distinta desde luego que la de las peritonitis espontáneas urinarias como las que nos acaba de relatar el Dr. Clark.

Dr. Clark.— Bueno, en nombre de mis compañeros y en el mío propio, agradezco mucho los comentarios y desearía decirle por ejemplo a la Dra. Castiglioni, que ese caso que ella relata es el segundo caso de la literatura mundial, el primero de la rotura de un hipernefroma, es el descrito por Couvelaire.

Con respecto a lo dicho por el Dr. Vacarezza, seguramente la anuria de la enferma, en el primer caso, la enferma estaba en anuria cuando la operamos y prácticamente no salió de su oligoanuria y falleció por descompensación hidroelectrolítica. Yo casi seguramente en esa enferma no le hubiera practicado una nefrectomía a pesar de que como ya dijimos en el trabajo el cirujano tiene ciertos medios para hacer el diagnóstico del estado del otro riñón. Uno es hacer una urografía de excresión con una técnica muy parecida a la de la colangiooperatoria, y otra es inyectar indigocarmín que es la vieja prueba de ..... descrita en 1924.

Y una de las cosas que no decimos en el trabajo pero que hay algunos autores que insisten, nosotros nunca lo vimos, que dicen que el indigocarmín se ve a través de los tegumentos. Es decir que si se inyecta indigocarmín al enfermo es posible de ver a través del peritoneo y en el uréter del otro lado la imagen del indigocarmín. Entonces el cirujano opera al enfermo si ve la eliminación en unos plazos más o menos convenientes, de cinco a diez minutos, para el otro lado, puede seguramente ser una nefrectomía con toda razón.

Pero además cuando el cirujano está presente frente a un riñón absolutamente destruido como son habitualmente, si el enfermo tiene urea en condiciones normales y si tiene un buen examen de orina, es como decimos en el trabajo que basta la palpación de la existencia de un riñón aparentemente normal para hacer la nefrectomía.

La situación es absolutamente diferente a la de un riñón traumático.

Con respecto a lo que dijo el Dr. Rubio, es una bolsa perirrenal que el cirujano casi siempre drena y que solamente después van a la nefrectomía.

Nada más.