que ha preconizado el doctor Navarro. Hablaré un poco sobre tratamiento de los tumores benignos del seno.

En las formas quísticas, el tratamiento médico no da resultado. Tengo casos de la influencia de la medicación tiroidea en adenomas o fibroadenomas, en mi servicio. Este año he tratado varios casos. En algunos casos de fracaso hemos intervenido. La anatomía patológica explica el fracaso por existencia de mucho tejido fibroso o formaciones quísticas. Tengo un caso muy interesante: en una semana regresa un tumor. Es una medicación empírica y triunfa en casos en que fracasa la glándula mamaria. El tiroide frenaría el ovario y éste tiene una gran influencia en la glándula mamaria (ovulación, etc.); las reacciones vasomotrices se terminan con tumores. En el conejo se puede llegar a producir la enferdedad de Reclus.

Otro hecho interesante es la aparición de tumores en el seno opuesto, después de algún tiempo de la primera operación.

Dr. Prat. — Son casos interesantes. Haré algunas consideraciones sobre diagnóstico y tratamiento. La edad tiene importancia. El Dr. Larghero nos presentó mujeres jóvenes y de edad algo avanzada. Tengo una enferma de 54 años con un tumor que parece benigno, pero hay que desconfiar. Con anestesia local se extraerá ese tumor ampliamente y haré examen por congelación. En lo que se refiere al tratamiento, conviene extirpar los tumores benignos con su cápsula, para no dejar restos. Me llamó la atención, porque yo creía que estos tumores evolucionaban bien. Yo hasta ahora no extirpaba la cápsula; hacía la enucleación. En una enferma en que saqué la cápsula noté una recidiva. Con respecto a lo que decía el doctor Stajano, me cuesta creer que si una mama tiene un tumor, ese tumor retroceda con glándula mamaria o tiroidina. Dejo sentada esta afirmación.

Dr. Lamas (A.). — Creo que la importancia del tema merezca una sesión especial. No he podido ver la diferencia que dice el doctor Stajano entre lesión inflamatoria y tumoral.

Dr. Larghero. — El doctor Navarro hace glándula mamaria en mastitis crónica solamente.

Una causa de error en las radiografías de los cálculos renales

Por el Dr. A. FOSSATI

Juan P., 32 años, uruguayo, soltero. Antecedentes hereditarios y personales sin importancia. Desde hace diez años, cólicos nefríticos del lado izquierdo, bastantes

frecuentes. Los cólicos era precedidos de vómitos, y el dolor irradiaba hacia abajo, llegando a la vejiga e ingle izquierda; duraban alrededor de 24 horas y sólo se calmaban con inyecciones de morfina. Durante ese período eliminó muchos cálculos, chicos la mayoría, pero algunos del tamaño de un pequeño poroto.

Fig. 1

Actualmente las crisis se hacen más frecuentes y no son seguidas por eliminación de cálculos; los dolores se localizan más a menudo en el riñón y no desaparecen bruscamente; tiene fiebre: 38° y 39°, con chuchos.

Examen: dolor neto en los puntos pélvico y ureterales izquierdo; el riñón izquierdo se palpa sólo en las inspiraciones profundas y al chocar con la mano acusa dolor. Uretra y vejiga: normales. Orinas claras sin sustancias anormales, indicios de albúmina; urea: 19,25; cloruros: 6,30; al examen microscópico: algunos leucocitos,

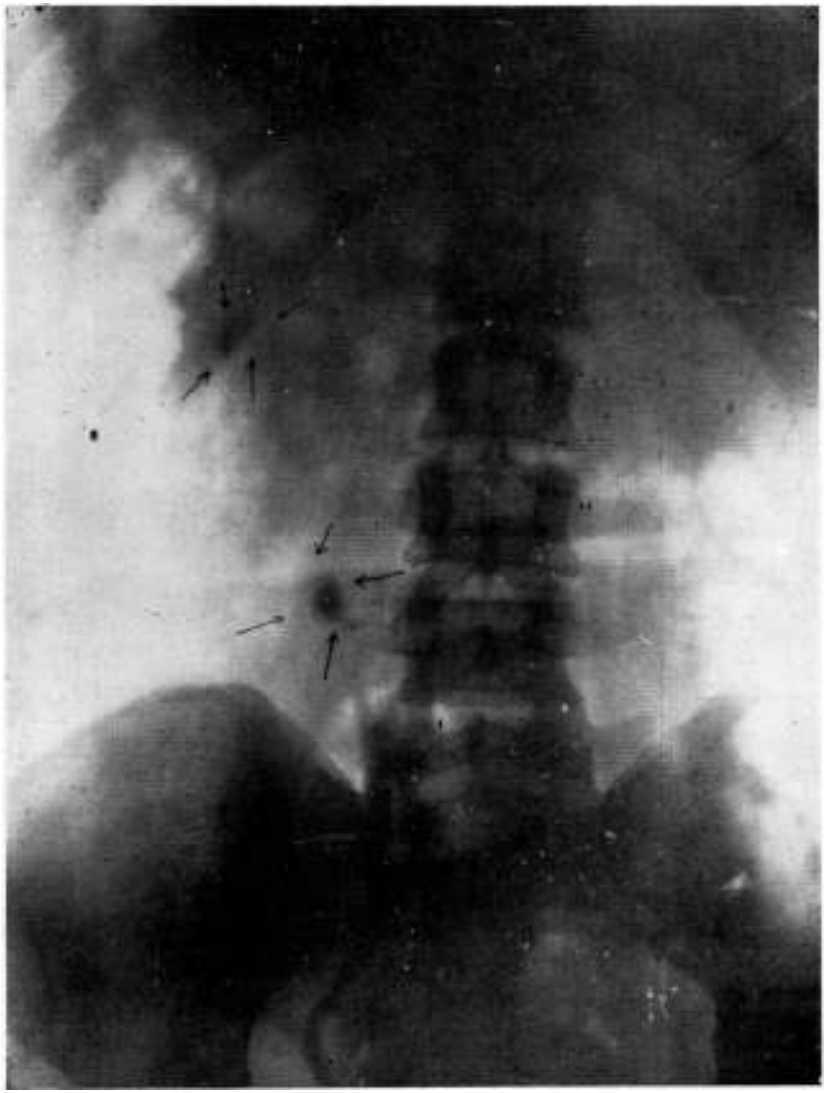

Fig. 2

cristales de oxalato de cal y pocos glóbulos rojo reacción alcalina. Dosificación de urea en la sangre: 0,16. Dos o tres quintos de fiebre vesperal. Pulmón y corazón normales. Presión arterial máxima, 14; mínima 8. Ligera bronquitis crónica cuya tos desaparece con la supresión del tabaco.

Radiografía (fig. 1): cálculo como un poroto en el uréter izquierdo, a la altura de la apófisis transversa de la 3.a vértebra lumbar, y otro más o menos del mismo tamaño en la zona parenquimatosa del riñón del mismo lado, parte externa y media. Riñón grande y globoso.

Cistoscopia: vejiga sana; meato ureteral derecho, normal; eyaculaciones regulares y transparentes. El orificio ureteral izquierdo no eyacula; la sonda se detiene a los 20 cms. del meato; no sale líquido ninguno. Se inyecta yoduro de sodio al 15 %; solo soporta unos 8 cms., pero no se provoca dolor renal. Una radiografía

Fig. 3

muestra el uréter inyectado; el líquido opaco detenido al nivel del cálculo que se proyecta una vértebra más abajo que la primera placa; el cálculo renal se proyecta sobre la sombra de la duodécima costilla. (Dr. Ricardo Vázquez). Fig. 2. (1).

La constante de Ambard nos da 0,08; la poliuria acuosa es de 25.60.12° y 90 cc. y el índigo carmín intramuscular se elimina a los 12 minutos. Previa la preparación

1). No efectuamos una urografía por vía venosa, que hubiera sido útil para mostrarnos el estad ode la pelvis, por razones económicas.

cuidadosa de práctica, incluyendo la vacunación anti bronconeumónica, operamos. 4 Diciembre 1931 (2927). Dres. Fossati y Vázquez Furest. Anestesia con éter. (Pte. Clavelli); muy buena anestesia. Incisión oblicua de Guyon. Libero el uréter y extraigo el cálculo; sale detrás una ola de orina y pus bastante abundante. Riñón con perinefritis esclero-lipomatosa, que hace difícil su liberación, lo que consigo bien y por fuera de la cápsula propia, varios puntos amarillos en distintas partes del parénquima. No encuentro el cálculo ni a la palpación ni a punturas repetidas en el sitio de su probable ubicación. Como era un riñón cuya pelvis estaba dilatada e in-

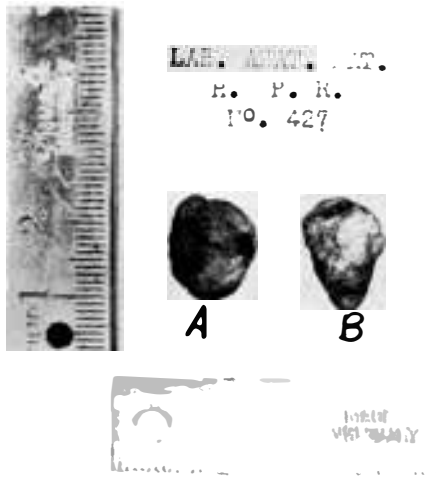

FOTOGRAFIA N.o 4. — Revela las dimensiones del moluscum pendulum (A), permitiendo compararlas con el cálculo (B).

fectada, decido una nefrectomía que efectúo rápidamente sin incidentes. Cigarrete en el sitio del hilio y en el del muñón ureteral; cierre de la pared en tres planos: dos musculares con catgut retardado, y piel con crin. Al preparar el campo operatorio habíamos encontrado un molusco péndulo al nivel de la duodécima costilla, que extirpamos.

Una exploración minuciosa del riñón extirpado nos mostró la ausencia del cálculo sospechado; pensamos entonces si no podría ser una sombra proyectada por el molusco citado y lo conservamos para verificar su impermeabilidad a los rayos X. Post-operatorio normal y excelente; cicatriza en tiempo normal; no tiene fiebre ni dolores, orinas abundantes y claras. Alta con el régimen higiénico y dietético reglamentario.

Se hace una radiografía del molusco a través de una parte del cuerpo, como ser una nalga, y nos da una sombra idéntica a la observada en la región renal de las

figs. 1 y 2. (Fig. 3). (2). A continuación publicamos unas fotos y microfotografías del cálculo y tumor y de los cortes histológicos del mismo, efectuadas en el servicio fotográfico de la Facultad de Medicina.

A continuación transcribo el informe anatómico correspondiente efectuado por el Dr. Klapembach.

De las dos piezas operatorias representadas en la fotografía N.º 4, la que lleva

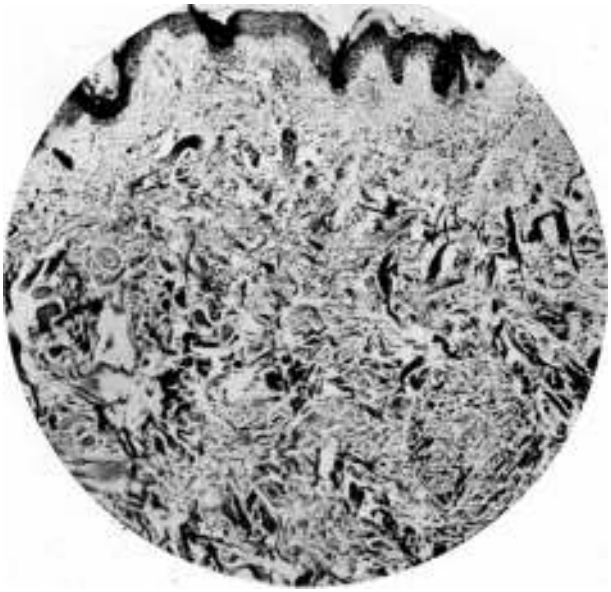

MICROFOTOGRAFIA N.o 1. — Esta microfotografía representa un campo microscópico que predomina en toda la preparación.

la letra A corresponde a una masa tumoral cutánea de forma semejante a una avellana.

La que lleva la letra B representa un cálculo renal de forma y dimensiones parecidas al tumor cutáneo próximo.

Este presenta su superficie externa ligeramente rugosa, áspera y dura. Su color es pardo, con un tinte sonrosado uniforme, interrumpido sólo en una zona circular correspondiente al punto de implantación en el organismo.

Tomando la pieza entre el índice y el pulgar se nota, a la presión suave, una consistencia semiblanda.

(2). Radiografías del Gabinete Radiográfico de la Asociación Fraternidad, dirigido por el Dr. Bassano, ayudante Sr. González.

Efectuando un corte mediano y transversal al eje de mayor longitud, se ve que las superficies de sección son lisas, de color blanquecino hacia la periferia, y adquieren matiz amarillento en las proximidades de la porción céntrica.

Tomamos un fragmento de dos milímetros, más o menos, de espesor, de la superficie de sección de una de las mitades y lo incluímos en parafina.

Los cortes micrométricos obtenidos se colorean con hematoxilina y eosina y por el método tricrómico de Van Gieson.



MICROFOTOGRAFIA N.o 2. — Se ve en esta microfotografía el tejido adiposo y un vaso muy dilatado de los que abundan en otros campos.

El examen histológico topográfico de los cortes revela, en su periferia, un epitelio pavimentoso pluriestratificado, dispuesto en forma de una circunferencia, interrumpida en un solo punto, correspondiente al pedúnculo de implantación del tumor, en cuyo lugar se ven haces gruesos de conjuntivo fibroso y tejido muscular.

En el cuerpo mucoso de Malpighi se ve una o dos capas de células cargadas de pigmentos melánicos, y en las capas de elementos planos más externas se observa una abundante queratinización, notándose además, en el resto del tejido epitelial, fenómenos disqueratósicos.

Prosiguiendo el examen de los elementos anatómicos subyacentes a este epitelio, se ve que están constituídos, en su mayor parte, por tejido conjuntivo fibroso denso. Entre los haces conjuntivos, dirigidos en todo sentido, se observa un exudado seroso, y aquí y allá acúmulos de linfocitos (microfotografía N.º 1).

En ciertas regiones hay numerosos vasos sanguíneos de tipo capilar, con su luz muy aumentada, presentando a su alrededor focos de degeneración hialina.

Hacia el centro de los cortes se observan porciones de tejido adiposo, interrumpidas por haces de tejido conjuntivo de trecho en trecho (microfotografía N.° 2).

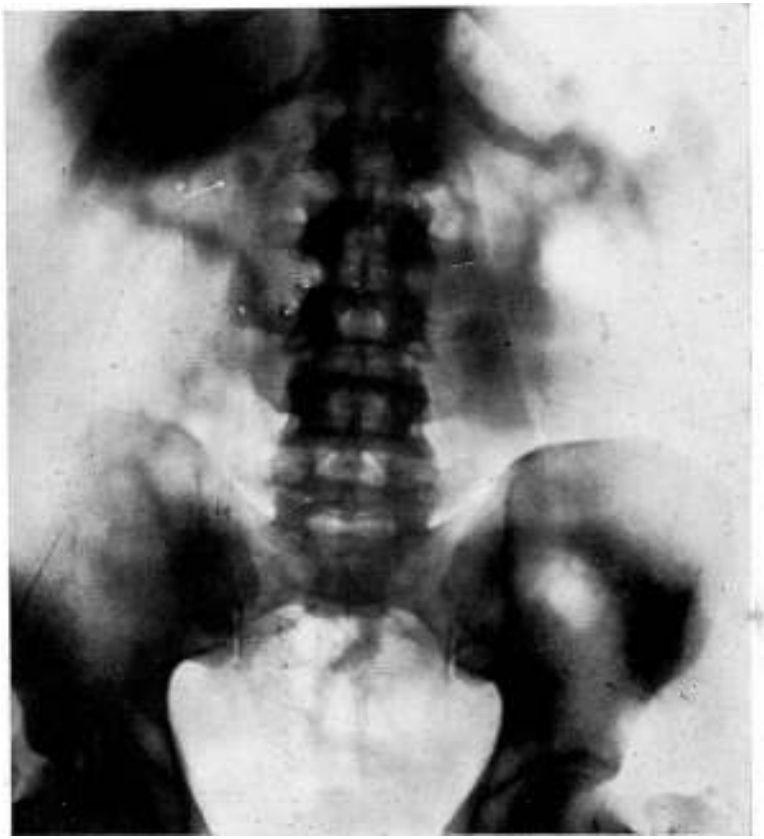

Fig. 5

En resumen: se trata de un tumor conjuntivo que presenta un solo punto de implantación en el tegumento, siendo por lo tanto pediculado. Por su arquitectura histológica corresponde a un angio-lipo-fibroma cutáneo; es, por consiguiente, una variación entre los tumores descriptos bajo la denominación genérica de Molúscum pendulum. — **Dr. Klapembach.**

Se han citado numerosas causas de errores en el diagnóstico de cálculos del riñón, por otras lesiones que dan sombras radiográficas en las regiones renales. Estos errores pueden deberse: al contenido intestinal, a infiltraciones calcáreas posteriores, a manchas de las placas, etc. Las causas principales se producen, dentro del aparato urinario: a

las infiltraciones calcáreas de las tuberculosis, a las pionefrosis, a cicatrices del tejido escleroso, a ciertos tumores y a veces a un riñón poliquístico. Fuera del riñón pueden dar formaciones opacas susceptibles de confundirse con cálculos, lesiones del aparato biliar y digestivo.

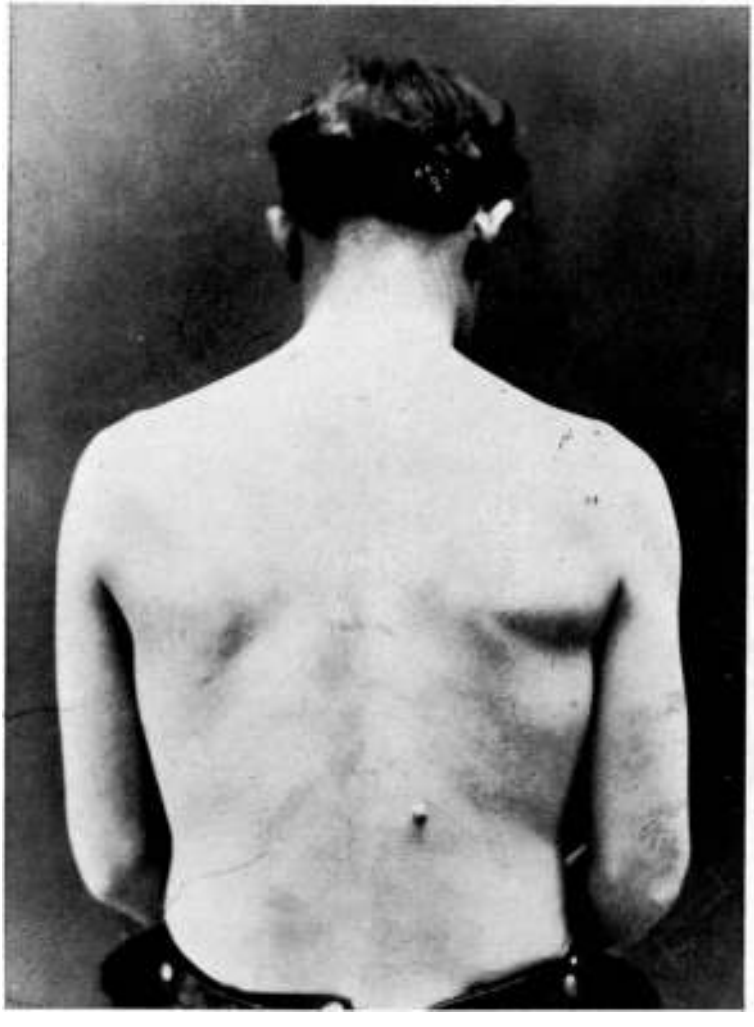

Fig. 6

Cuando se duda sobre la interpretación de las manchas sospechosas, existen muchos trucos que permiten dilucidar el punto de un modo definitivo: cateterismo y radiografía combinados, pielografías por vía externa ascendente o endovenosa, placas en distintas posiciones, en inspiración o expiración forzadas. Con todos estos recursos se puede, en la casi totalidad de los casos, descartar o confirmar la localización uri-

naria y su verdadero significado, pero claro está que primero hay que sospechar sobre la verdadera causa de la mancha observada y eso no es lo frecuente, pues habitualmente nos consideramos satisfechos con el resultado obtenido, máxime si concuerda con los signos clínicos observados.

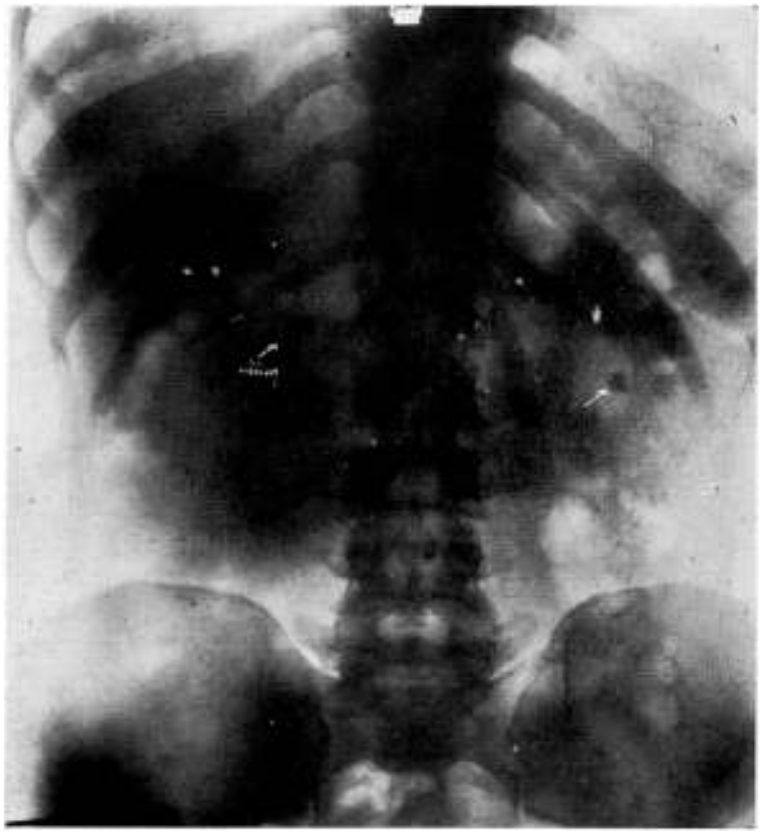

Fig. 7

Causas de error como la que hemos descrito no hemos visto ninguna relatada en nuestra búrqueda bibliográfica. Sin embargo, el Dr. Eduardo Lorenzo recuerda un caso similar del profesor Marion y en el que una investigación minuciosa operatoria, no pudo encontrarse el cálculo señalado por la radiografía. Marion pensó que el molusco encontrado en la piel del campo operatorio pudiera ser la verdadera causa, lo extirpa, lo hace radiografiar a través de una región lumbar y la aparición de la misma imagen del supuesto cálculo confirma la sospecha habida. No creo, sin embargo, que el hecho comentado presente sólo un interés de curiosidad, pues dió la casualidad o esa ley de la

serie, tan frecuente en clínica, que poco tiempo después y en el mismo servicio, vemos un enfermo remitido por su médico de campaña por un sindrome urinario no preciso y dolores lumbares intensos. Ordenamos una radiografía que mostró una sombra sospechosa en la región renal derecha (fig. 5). El aspecto tan redondeado y la impresión aún no olvidada del caso anterior hizo sospechar, ya en el laboratorio radiográfico, en la posibilidad de un caso similar. Vuelve el enfermo y al examen de la piel de su región lumbar derecha encontramos un molusco péndulo cuya fotografía adjuntamos (fig. 6). El Dr. Vázquez Furest extirpa el tumor y cierra la piel con agrafes, fijando el tumor en la región lumbar opuesta, y obtenemos una radiografía que muestra la sombra sospechosa en la región renal izquierda y el sitio de la primera sombra ocupado por los agrafes. (fig. 7).

Pocos días después vemos un molúscum de la nalga. Radiograffiado, se notó una mancha opaca en el sitio del tumor, bien visible a pesar del gran espesor de la nalga de la enferma. Extirpado el tumor y analizado, resultó, como era de prever, un fibroma.

Nos pareció útil e interesante presentar estos casos con sus comentarios a la consideración de los colegas, y los hechos relatados: diagnósticos erróneos y operaciones inútiles efectuadas, son más que suficientes para que tengamos en cuenta la posibilidad relatada y examinemos la región cutánea de los enfermos con sombras radiográficas sospechosas, y si encontramos allí un molusco, saber que son impermeables a los Rayos X y entonces la diferenciación es bien fácil. No haciéndolo así el error es bien posible, máxime cuando en casos como el relatado primero, hay signos urinarios positivos e indud bles de litiasis renoureteral y además un cálculo enclavado en el uréter.

Dr. Lorenzo. — Son observaciones muy interesantes. Es un error excepcional. Ahora que se conoce esa causa hay que pensar en "molúscum". En la primera observación llama la atención lo externo de la sombra. Recuerdo un caso del prof. Marion con la misma causa de error.

Pionefrosis y desdoblamiento renal

Por los doctores ALBO y CAPURRO

A. G., 22 años. Ingresa al hospital el 19 de Mayo de 1932 por dolores violentos en el hipogastrio y fosa ilíaca derecha, dolores que debutaron dos días antes de la fecha de su ingreso; retraso en la menstruación, 20 días.