REV. CIR. URUGUAY, V. 37, Nº 3-4: 180-183, jul./dic. 1967

Contusión de abdomen. Doble desgarro de vena mesentérica. Desgarro de vena cava inferior. Tratamiento. Resultado *

Dr. MARIO C. CAMAÑO

Los traumatismos del abdomen que provocan lesiones de los grandes vasos venosos son poco frecuentes y tienen elevada mortalidad (1, 2).

A su gravedad contribuyen la dificultad en el diagnóstico, retardo en el tratamiento, frecuentes lesiones asociadas y problemas técnicos para repararlas.

Los trabajos generalmente se refieren a las heridas de vena cava inferior.

En la literatura nacional hay algunos casos, de lesión de grandes venas, en trabajos que tratan los traumatismos de abdomen en general (3, 4, 5, 6).

De Bakey y col. (7), en una serie de 57 heridas de vena cava inferior, tienen una mortalidad de 53 %.

Duke y col. (8), en 42 lesiones de vena cava inferior, tienen una mortalidad de 40 %. De los 17 fallecidos, 11 (65 %) tenían otra lesión de grandes vasos abdominales. Sólo 3 de éstos sobrevivieron.

Son producidas generalmente por heridas penetrantes. En la serie de De Bakey se observaron sólo 3 heridas de cava inferior por contusión. Duke y col. tienen 7 heridas por contusión, de los que fallecieron 6 (85 %).

Recientemente hemos tenido un paciente con un traumatismo cerrado de abdomen, con lesiones de la vena cava inferior y dos heridas de la vena mesentérica superior, que se repararon por sutura y que evolucionó bien.

OBSERVACIÓN CLÍNICA.— S. P., 35 años, español. Reg. Nº 243.793, Hospital de Clínicas. El 7 de mayo de 1966 iba en motoneta y es arrollado por un automóvil. Sufre pérdida de conocimiento de pocos minutos y es trasladado a un sanatorio particular donde se comprobó: enfermo lúcido. Anemia aguda. Shock. Presión arterial: 75 mm. Hg máxima. Dolor a la palpación del abdomen en el cuadrante inferior izquierdo. Ceteterismo vesical: orinas claras. Se le hizo 1.000 c.c. de sangre, la presión ascendió a 115 mm. y se ordenó su traslado al Hospital de Clínicas.

A su llegada al Hospital está nuevamente en shock, sudoroso, con las extremidades frías, pulso filiforme y presión arterial de 70 mm. Hg. En el examen abdominal se encuentran erosiones en la fosa ilíaca, flanco y región toracolumbar derechas. Semierección peneana. Dolor difuso a la palpación.

Examen de cráneo, tórax, pelvis y miembros, sin anormalidades.

En suma: Politraumatizado, con traumatismo craneoencefálico, en anemia aguda y shock por contusión de abdomen con probable hemoperitoneo y lesiones viscerales.

Conducta: Descubierta venosa en miembro superior. Solución hidroelectrolítica inmediata y luego transfusión de sangre. Laparotomía exploradora como parte integral de la recuperación frente a una hemorragia que continúa.

Operación: A las 2 horas y 30 minutos del accidente. Anestesia general. Se aborda la cavidad abdominal a través de una incisión transrectal derecha suprainfraumbical.

Exploración: gran hemoperitoneo. Desinserción intestinomesentérica a los 80 cm. distales del íleon. Desgarro y desinserción de la raíz del mesenterio, donde sangra profusamente la vena mesentérica superior por dos heridas de 1 cm. c/u. producidas por la desinserción de dos de sus ramas. Se libera la vena por encima y por debajo de las lesiones y se ocluye con hilos. Sutura con seda 5-0. Durante la oclusión de la vena su territorio se ingurgita, se pone violáceo y con equimosis subperitoneales (fig. 1, A).

A través de la apertura del peritoneo parietal posterior se comprueba un hematoma retroperitoneal y hemorragia moderada. La exploración muestra herida de cava de 1cm.5 producida por la desinserción de la 3ª vena lumbar izquierda. Las maniobras producen hemorragia profusa que se detiene con presión digital. Después de liberar la cava se repara con sutura continua de seda 3-0 (fig. 1, B).

Las lesiones del intestino delgado se tratan haciendo una resección de íleon con anastomosis terminoterminal, que queda a 6 cm. del ciego (fig. 2).

Otras lesiones: contusión del epiplón mayor, hematoma en el meso apéndice, lesión del meso

* Presentado a la Sociedad de Cirugía del Uruguay el 22 de junio de 1966.

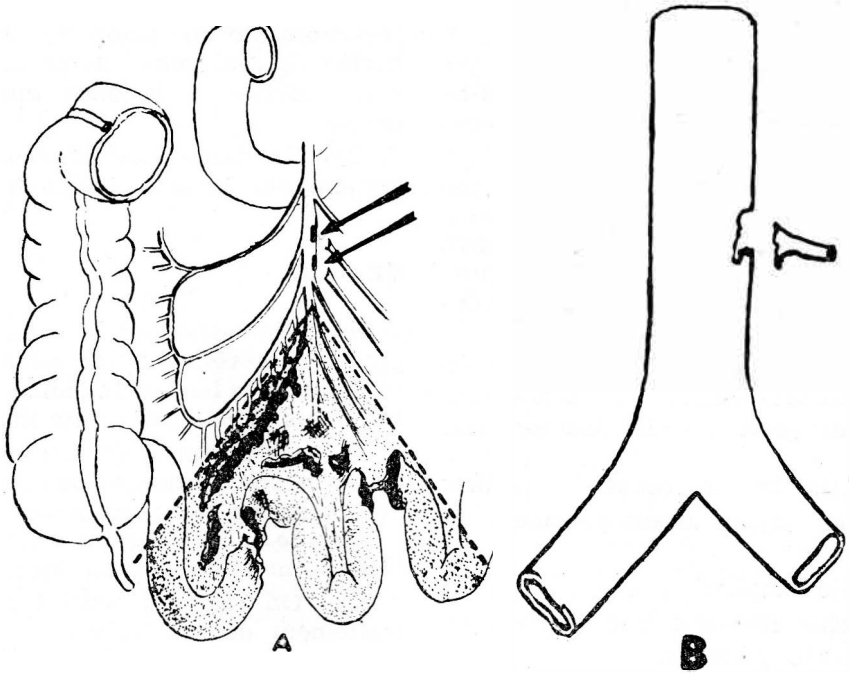

FIG. 1.— A: Esquema de la lesión de la vena mesentérica superior y de la resección intestinomesentérica. B: Esquema de la lesión de la vena cava inferior.

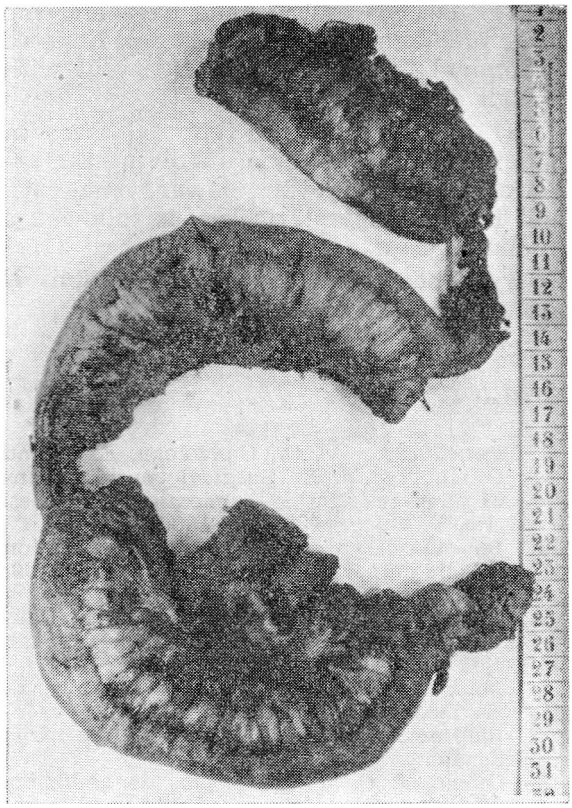

FIG. 2.— Pieza de resección mostrando desgarros y hematomas a nivel del íleon y del mesenterio.

sigmoide que sangre abundantemente, desgarro del peritoneo de la gotera parietocólica derecha.

Aspiración y lavado peritoneal. Drenaje suprapúbico del Douglas. Cierre de la pared por planos, puntos de lino separados, curación, vendaje de cuerpo.

Durante la intervención se pasaron 12 volúmenes de sangre. Mantuvo niveles tensionales aceptables durante la operación que duró 3 horas.

Postoperatorio: Fue en general bueno, mejorando progresivamente. Expulsó gases al tercer día, pero fue necesario mantenerlo con sonda gástrica durante siete días por retención gástrica. Se le realimentó por vía endovenosa en base a sueros, plasma y sangre hasta el octavo día. En la herida operatoria fue necesario evacuar un hematoma. En la región toracolumbar se formó una bolsa serohemática por encima del plano musculoaponeurótico.

El tránsito intestinal presentó una aceleración, cuatro a cinco deposiciones, tratado con régimen e inhibidores de la motilidad intestinal.

Recibió antibióticos durante diez días y seroprevención antitetánica.

Se controló el volumen globular, la funcionalidad renal y el equilibrio hidroelectrolítico. Los eosinófilos aparecieron al cuarto día.

Alta: El 18 de mayo de 1966, a los once días del ingreso.

Control alejado: A treinta días de la intervención, el tránsito intestinal normalizado, la cicatriz operatoria bien. La bolsa serohemática fue evacuada por punción y curó. No hay signos de trastorno circulatorio en el territorio de la vena cava inferior.

COMENTARIO

La historia que relatamos difiere poco de otras comunicadas para traumatismos de abdomen con lesión de grandes venas (9, 10).

Debemos señalar que la llegada del paciente en shock, luego de recibir una transfusión de sangre de 1.000 c.c., nos indicó la existencia de una hemorragia persistente, intraperitoneal, quizá por lesión de grandes vasos.

Para este caso, así como para otros semejantes, distintos autores han establecido los principios generales del tratamiento:

—cateterización de venas braquiales;
—disponer de un stock adecuado de sangre;
—abordaje amplio;
—intervenir frente a una hemorragia persistente y grave.

Frente a una lesión de grueso tronco venoso: detener la hemorragia, primero por presión digital, aislar la vena por encima y por debajo de la lesión, luego repararla con material adecuado de cirugía vascular.

La lesión venosa debe ser reparada, de ser posible, con sutura. En nuestro caso la ligadura de la vena mesentérica superior seguramente hubiese producido un grave trastorno en la circulación sanguínea en su territorio.

Frente a un hematoma retroperitoneal hay que explorar con las precauciones derivadas de una posible lesión de vena cava inferior.

La resección del íleon con anastomosis a 6 cm. del ciego, plantea el problema de la irrigación de la última asa ileal. Durante la intervención se vio que el cabo distal sangraba bien por irrigación que le llegaba a través de los vasos cólicos derechos.

RESUMEN

1) Las lesiones de vena cava y grandes troncos venosos abdominales, en los traumatismos cerrados de abdomen, son poco frecuentes y tienen alta mortalidad.

2) Se presenta un caso, con evolución favorable, de contusión de abdomen, con herida de vena mesentérica superior, vena cava inferior y lesiones intestinomesentéricas.

3) Se hacen consideraciones sobre el tratamiento en estas lesiones.

RÉSUMÉ

1) Les lesions de la veine cave et des gros troncs veineux abdominaux dans les traumatismes fermés de l'abdomen sont peu fréquents et ont une haute mortalité.

2) On présente un cas, avec évolution favorable, de contussion de l'abdomen, avec des plaies de la veine méséntérique supérieure, de la veine cave inférieure et des lésions intestino-méséntériques.

3) On fait des considérations sur le traitement de ces lésions.

SUMMARY

1) Lesions of the vena cava and the large abdominal venous trunks in cases of abdominal injury are infrequent but with a high deathrate.

2) One such case is reported here. An abdominal blunt trauma, involving the superior mesenteric vein, lower vena cava and intestinomesenteric lesions followed a favorable course.

3) The treatement of such lesions is discussed in some detail.

BIBLIOGRAFIA

1. FRITZGERALD, V. B., CRAWFORD, E. S. and DE BAKEY, M. E. Surgical considerations of non-penetrating abdominal injuries. *Am. J. Surg., 100:* 22, 1960.
2. SHAFTAN, G. W. Indications for operation in abdominal trauma. *Am. J. Surg., 99:* 657, 1960.
3. LARGHERO, P. Heridas de abdomen. Causas de mortalidad. Estadística personal. *Bol. Soc. Cir. Urug., XIII:* 365, 1942.
4. MARTÍNEZ, M., RUBIO, R. y AMORÍN, R. Heridas penetrantes de abdomen. Presentado en la Soc. Cir. Urug. el 11 de mayo de 1966.
5. OTERO, J. P. Traumatismos de abdomen. *Bol. Soc. Cir. Urug., XXI:* 331, 1950.
6. SILVEIRA, C. Traumatismos de abdomen. *VII Congr. Urug. Cir., I:* 149, 1956.

7. QUEST, D. T., SHIRKEY, A. L., FRITZGERALD, V. B., BEALL, A. C. and DE BAKEY, M. E. Surgical correction of injuries of the vena cava. *J. Trauma.*, *5:* 3, 1965.
8. DUKE, J. H. (JR.), JONES, R. C. and SHIRES, T. Management of injuries of the inferior vena cava. *Am. J. Surg.*, *110:* 759, 1965.
9. STARZL, T. E., KAUPP, H. A., BEHELER, E. W. and FREEARK, R. J. Penetrating injuries of the inferior vena cava. *S. Clin. North America*, *48:* 387, 1963.
10. ALVAREZ, M., ENDI, F., PERALTA, R., GÓMEZ, F., CANALS, P. P., SCORZA, C. y MÉNDEZ, M. A. Heridas de vena cava inferior. *Rev. Confed. Méd. Panamer.*, Vol. *12*, marzo 1965.

DISCUSION

Dr. Rubio: La observación que nos ha presentado el Dr. Camaño tiene aspectos de gran interés. Fue un paciente de enorme gravedad y la buena evolución que experimentó nos habla de la eficacia del tratamiento realizado. Se estuvo muy bien en cateterizar una vena del sistema cava superior, con lo que se pudo tratar en el pre y peroperatorio el cuadro de hipovolemia aguda que presentaba este paciente. Siempre se debe proceder así en el tratamiento de un paciente con un traumatismo de abdomen y ante la eventualidad de una herida de la vena cava inferior.

El Dr. Camaño procedió muy bien también al suturar la herida que presentaba la vena mesentérica superior. La ligadura de esta vena próximo a su terminación va seguida prácticamente siempre de infarto intestinal masivo con la pérdida del paciente.

Se procedió bien también frente al hematoma importante retroperitoneal existente, en ir a explorar éste. La sutura en las heridas de vena cava inferior constituye el tratamiento ideal, tal cual fue realizado. Desde luego que se puede realizar también la ligadura de la vena cava inferior por debajo del origen de las renales, como sería este caso. De esta manera se tiene una curación integral del paciente y solamente un 20 % de ellos presentarán secuelas de entidad variable en la evolución alejada.

Deseo felicitar nuevamente al Dr. Camaño por la observación que nos ha presentado.