

## CASO CLÍNICO

---

### Manejo del espacio residual pleural post resección pulmonar: bloqueo del nervio frénico, neumoperitoneo y pleurodesis química: 2 casos clínicos

Management of the residual pleural space after lung resection: phrenic nerve block, pneumoperitoneum and chemical pleurodesis: 2 clinical cases

Ignacio Sastre<sup>1</sup>, Manuel España<sup>2</sup>, Roberto Ceballos<sup>3</sup>, Juan Siri<sup>4</sup>, Mario E.F. Bustos<sup>5</sup>

**DOI:** 10.31837/cir.urug/4.2.4

---

Recibido: 07 de agosto de 2019

Aceptado: 05 de junio de 2020

---

#### Resumen

El espacio pleural residual post resección pulmonar asociado a fuga aérea es un hallazgo frecuente. Se informa que puede ocurrir en hasta el 40% de los pacientes en los primeros días postoperatorios. El tratamiento puede requerir reintervenciones quirúrgicas o la utilización de procedimientos menos invasivos. Realizamos en dos pacientes bloqueo cervical del nervio frénico, neumoperitoneo y pleurodesis química por tubo de drenaje.

**Palabras clave:** resección pulmonar, pleurodesis, cavidad pleural, espacio pleural residual

#### Abstract

The residual pleural space after lung resection associated with air leak is a frequent finding. It is reported that it can occur in up to 40% of patients in the first postoperative days. Treatment may require re-surgery or the use of less invasive procedures. In two patients, we performed cervical phrenic nerve block, pneumoperitoneum, and chemical pleurodesis by drainage tube.

**Key words:** lung resection, pleurodesis, pleural cavity, residual pleural space

<sup>1,2,3,5</sup> Servicio de Cirugía Torácica - Hospital Privado Universitario de Córdoba, Argentina  
[ignaciosastrecirugia@gmail.com](mailto:ignaciosastrecirugia@gmail.com)

<sup>4</sup> Servicio de Anestesiología – Hospital Privado Universitario de Córdoba, Argentina

## Introducción

---

El espacio pleural residual post resección pulmonar asociado a fuga aérea es un hallazgo frecuente. Se informa que puede ocurrir en hasta el 40% de los pacientes en los primeros días postoperatorios, según la extensión de la resección, la compliance del pulmón remanente, la caja torácica y la enfermedad subyacente <sup>1</sup>. Si bien en tiempos pasados representaba un mal pronóstico para el paciente, hoy en día se sabe que corresponde a una condición benigna que tiende a una completa resolución o a la presencia de un espacio pleural persistente sin implicaciones clínicas <sup>1,3</sup>. Por lo general, el espacio se llena con líquido estéril en primera instancia, y luego algunas modificaciones en la fisiología del tórax, como la hiperinsuflación del pulmón restante, el desplazamiento del mediastino, la elevación del hemidiafragma y el estrechamiento de los espacios intercostales, contribuyen a la eliminación del espacio residual <sup>1</sup>.

Cuando la cámara residual es grande y/o se asocia a fuga aérea persistente, el cirujano torácico se encuentra bajo una situación desafiante, ya que la misma tiende a prolongar la permanencia de los drenajes, y consecuentemente la estadía hospitalaria, los costos de salud, y la morbilidad del paciente, como así también aparece la percepción subjetiva de falla en la intervención quirúrgica <sup>2</sup>. Entre los factores que contribuyen a esta complicación se encuentran: un drenaje pleural insuficiente, enfermedad pulmonar restrictiva subyacente, bi-lobectomías, fuga de aire persistente y fijación del mediastino <sup>3</sup>.

Con el avance en el conocimiento de esta complicación, el tratamiento y enfoque actual del espacio pleural residual post resección tiende a ser más conservador, evitando las re-intervenciones mayores, como se hacía en décadas pasadas; y para ello existen varias técnicas que favorecen la ocupación pleural y el cese de la fuga aérea.

Presentamos 2 casos de pacientes, a los cuales se les realizó conjuntamente bloqueo del nervio frénico a nivel cervical, neumoperitoneo, y pleurodesis química por tubo de drenaje de forma exitosa.

### Caso clínico 1

---

Varón de 65 años de edad, longilíneo, ex tabaquista, al que se le realiza lobectomía superior derecha por videotoracoscopia con resección en manguito de la vía aérea por carcinoma epidermoide endobronquial (T1b N0 M0, de la 8va Edición del sistema de estadificación TNM) localizado en bronquio del lóbulo superior derecho.

El paciente evoluciona favorablemente en los primeros días postoperatorios, por lo que se indica alta hospitalaria al quinto día, luego de 48 horas sin fuga aérea y con expansión completa del pulmón operado, comprobado radiológicamente.

Retorna al control al séptimo día refiriendo malestar general. Se constata fibrilación auricular (FA) de alta respuesta y neumotórax asociado del hemitórax operado. Se coloca nuevamente drenaje torácico. Se logra expansión parcial con el drenaje torácico.

Dado que el paciente presentaba buen estado general, se realizó neumoperitoneo terapéutico, y luego de la incorporación 1500 cc de aire, se realizó bloqueo del nervio frénico a nivel cervical.

Al constatarse la elevación del diafragma se realizó pleurodesis química con doxiciclina a través del drenaje pleural. El resultado fue el cese de la fuga aérea y la obliteración completa del espacio pleural residual (Figura 1).

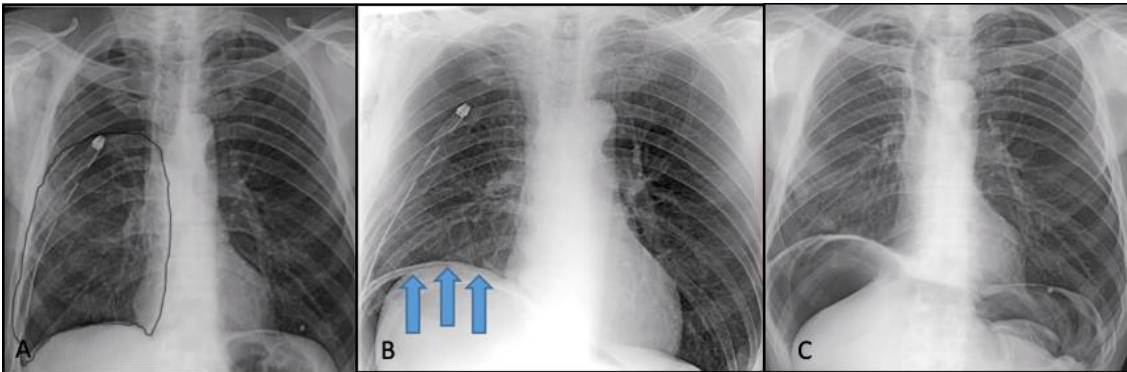


Fig. 1 A: Drenaje pleural normoinserito, con espacio residual importante; B: elevación de hemidiafragma derecho posterior a triple procedimiento; C: Espacio pleural resultado.

## Caso Clínico 2

---

Paciente femenina de 65 años, ex tabaquista severa, con Enfermedad Pulmonar Obstructiva Crónica (EPOC) e hipertensión arterial, a la que se le realiza lobectomía superior izquierda por videotoracoscopia, con diagnóstico histopatológico de adenocarcinoma pulmonar predominantemente lipídico (T1b N0 M0, 8va Edición del sistema de estadificación TNM). A las 24 horas del postoperatorio se evidencia falta de expansión pulmonar importante, manifestado a través de espacio residual radiológico y fuga aérea en el drenaje.

Al persistir el quinto día postoperatorio se realiza videotoracoscopia exploradora, reforzando la sutura parenquimatosa pulmonar, y corroborando la indemnidad del bronquio. A las 48 horas de este último procedimiento presenta fuga aérea escasa y mejora de la expansión del parénquima por radiografía; se coloca una válvula de Heimlich y se otorga el alta hospitalaria. La paciente regresa antes de las 24 horas del alta con enfisema subcutáneo extendido hasta la cara y el abdomen. Se reconecta la campana de drenaje, previa extracción de la válvula de Heimlich.

Se decide entonces realizar: bloqueo cervical de nervio frénico, neumoperitoneo terapéutico y pleurodesis química por drenaje. Al cuarto día se retira drenaje y se le otorga el alta hospitalaria (Figura 2).

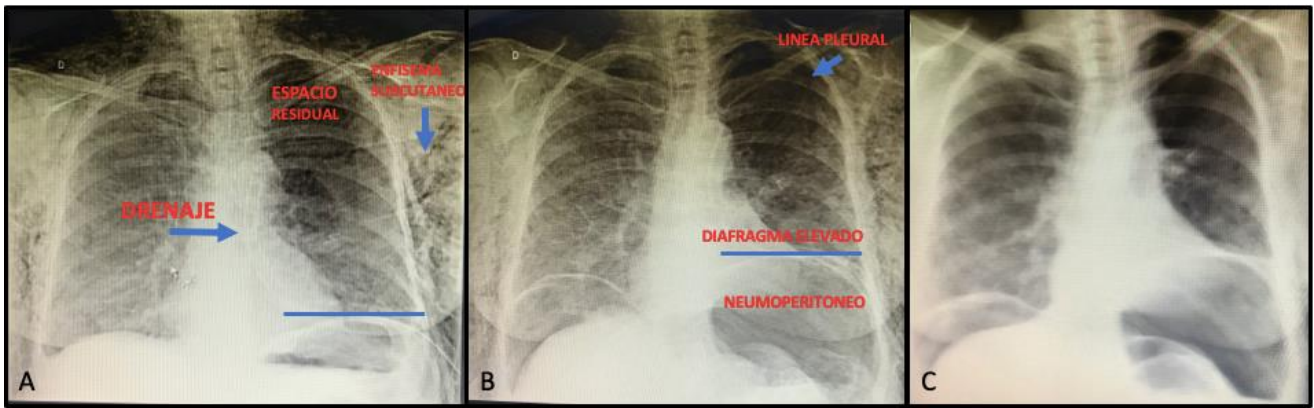


Fig. 2 A: Drenaje pleural normo-inserto, persistencia de espacio residual apical grande y enfisema subcutáneo; B: radiografía post triple procedimiento, donde se observa elevación del hemidifragma izquierdo, disminución sustancial del espacio residual y neumoperitoneo terapéutico; C: radiografía luego de la extracción del drenaje previo al alta con resolución de espacio residual.

## Técnica utilizada

### Bloqueo cervical del nervio frénico

Cada paciente se posicionó en decubito dorsal, con la cabeza hacia el lado contralateral al hemitorax afectado. Se realizó asepsia y antisepsia de la region cervical. Se tomó como reparo la clavícula y el musculo esternocleidomastoideo. Se identificó con ultrasonido utilizando sonda lineal MHz el trayecto superficial del nervio, entre el musculo esternocleidomastoideo y el musculo escaleno anterior. Se confirmó con la aplicacion de neuroestimulacion, observando la contraccion diafragmatica. Se instiló 10 ml de bupivacaina al 0,25% (Figura 3).

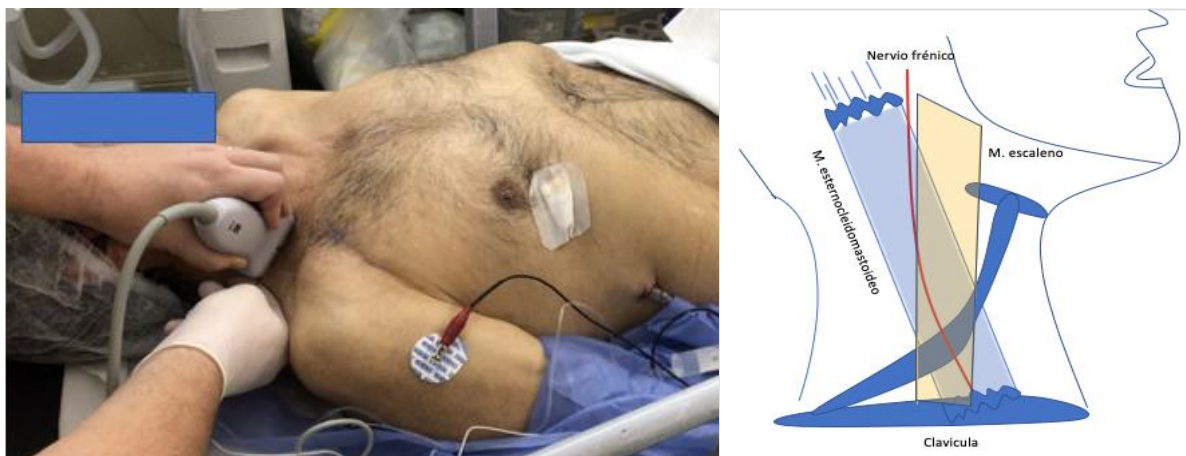

Fig. 3. Se observa el paciente posicionado con la cabeza hacia la izquierda; ecógrafo apoyado en el trayecto del nervio frénico, el cual se confirma a través de la neuroestimulación antes de la inyección anestésica. A la derecha, imagen esquemática realizada por el autor.

## Neumoperitoneo y pleurodesis por tubo de drenaje

Posteriormente, se pasó paciente a sala de quirófano. Se posicionó en decubito dorsal. Bajo sedación y anestesia raquídea, se realizó asepsia y antisepsia de tórax y abdomen. Se colocó campos quirúrgicos. Primero se abordó el abdomen: incisión supraumbilical en línea media de 1,5 cm, se diseco por planos e ingreso a cavidad abdominal. Se colocó sonda transparente esteril intrabdominal. Se fijó con vicryl y se cerro con una llave de tres vías (Figura 4A) Se instiló 1500 ml de aire en el inicio, y luego 500 ml por día a través de un dispositivo armado por los autores (Figura 4B).

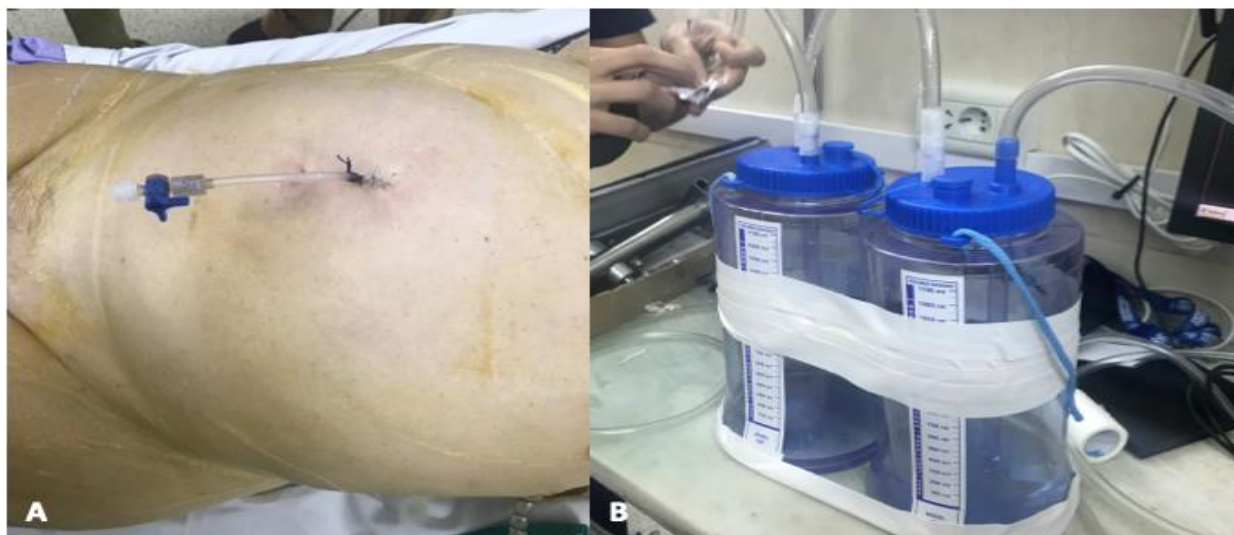

Fig. 4. A: se muestra catéter colocada a nivel supra-umbilical sobre línea media, y cerrado con una llave de 3 vías. B: dispositivo diseñado por los autores para la inyección de aire controlada.

Luego se realizó pleurodesis con doxiciclina por tubo de drenaje pleural. Se clampeó este último por una hora.

## **Discusión**

---

La presencia de espacio residual pleural posoperatorio post resección pulmonar se reporta en el 20 % de los pacientes sometidos a lobectomía, en el 40 % en bi-lobectomías o lobectomías y resección en cuña, y en un 5-10 % en quienes se someten a segmentectomía o solo resección en cuña<sup>3</sup>. Se han descritos colgajos musculares, de omento, hasta incluso toracoplastia para su tratamiento<sup>1,3</sup>. Pero al ser los porcentajes de incidencia de esta complicación no depreciables, y las técnicas nombradas un tanto complejas y que muchas veces aportan más morbilidad que la propia complicación a tratar, llevan al cirujano a analizar y buscar estrategias quirúrgicas más conservadoras para resolver este cuadro. Lackey y Mitchell<sup>2</sup> en una revisión ha concluido que además se trata de una complicación que retrasa el alta del paciente y afecta la calidad de la atención prestada, lo que lleva a intentar ser lo más efectivo y lo menos agresivo posible para el tratamiento.



En primera instancia existen maniobras intraoperatorias para evitar esta complicación, como la tienda pleural, la fricción o bloqueo con anestésico local del nervio frénico torácico y la sección del ligamento pulmonar. Luego, ya en el post-operatorio, el primer escalón siempre consiste en la permanencia del drenaje torácico y la aplicación de aspiración continua controlada, junto con la ayuda de la kinesioterapia respiratoria y la movilización activa temprana <sup>5</sup>. No siempre con resultado exitoso, la tendencia que sigue hoy es, en casos seleccionados, otorgar el alta con drenaje, utilizando la valvula de Heimlich, y control ambulatorio, aunque también pueden complicarse <sup>5</sup>. La aplicación de técnicas que logren solucionar la fuga y el espacio residual previo al alta, es mejor y más satisfactorio, ya que también se evita otras complicaciones como las infecciones <sup>1,2,3</sup>.

Aplicamos en los dos casos descriptos, el bloqueo cervical del nervio frénico, acompañado de neumoperitoneo y posteriormente pleurodesis química.

El bloqueo del nervio frénico ipsilateral surge como opción terapéutica, luego de describirse como efecto indeseable del bloqueo del plexo braquial en anestesia en cirugía de miembro superior, con el consecuente ascenso del diafragma<sup>1</sup>. El procedimiento se realiza bajo guía ecográfica identificando el trayecto cervical del mismo, entre los músculos escalenos, superficialmente. Con la ayuda de un neuroestimulador, se localiza el nervio; posteriormente se instila anestésico local, como bupivacaina al 0,25 o 0,5%. El efecto dura horas y se resuelve completamente <sup>8</sup>. La ventaja radica en ser mínimamente invasiva, controlable, reversible, reproducible y segura <sup>1</sup>.

En cuanto al neumoperitoneo se puede realizar de diversas maneras. Algunos lo realizan por vía torácica durante la cirugía resectiva, a través de una pequeña apertura diafragmática, de forma preventiva <sup>4</sup>; otros, para tratar la complicación, utilizan una incisión periumbilical e introducen aire a través de una aguja de Veress <sup>6</sup>. Nosotros preferimos hacerlo a través de un abordaje mini-invasivo supra umbilical por la línea media, dejando un catéter fijado e introduciendo 1000 - 1500 ml al inicio o más, y luego 500 ml de aire por día si es necesario, controlando al paciente de forma clínica y radiológica.

Cerfolio y col <sup>4</sup>, demostraron en un trabajo comparativo entre 2 grupos, uno con y otro sin neumoperitoneo trans-diafragmático profiláctico intra-quirúrgico, el cese completo de fuga y ocupación pleural completa al tercer día posoperatoria de todos los pacientes del primer grupo. De Giacomo y col <sup>6</sup>, lograron obliteración del espacio residual pleural con una media de 4 días, en 10 pacientes complicados posterior a una resección mayor. Esto nos demuestra el beneficio del neumoperitoneo, no encontrando efectos adversos significativos. El tiempo que tarda en absorberse el aire intra-abdominal, normalmente ronda los 7 a 14 días <sup>4,5</sup>.

Aprovechando la reducción de la cavidad pleural y el contacto entre ambas pleuras, visceral y parietal, luego de los procedimientos descriptos, se agrega como maniobra final la pleurodesis química con doxiciclina a través del drenaje, que favorece la sínfisis y el sellamiento de las fugas pleuroparenquimatosas. Tanto los derivados de la tetraciclina, como el talco, la quinacrina y el nitrato de plata, a través del avènement pleural, han obtenido resultados exitosos en la generación de inflamación pleural <sup>5</sup>. Se utiliza también hoy en día sangre autóloga, que también provoca reacción inflamatoria pleural, y tiene buenos resultados en el sellamiento de la misma <sup>5,7</sup>.

Como conclusión, en base a nuestros casos, la utilización de estas técnicas, parece ser seguro y efectivo, en los pacientes que presentan gran espacio residual y fuga aérea persistente.

## Bibliografía

---

- 1- Patella M, Saporito A, Mongelli F, Pini R, Inderbitzi R, Cafarotti S. Management of residual pleural space after lung resection: fully controllable paralysis of the diaphragm through continuous phrenic nerve block. *J Thorac Dis* 2018; 10(8):4883-90 .
- 2- Lackey A, Mitchell JD. The cost of air leak: physicians' and patients' perspectives. *Thorac Surg Clin* 2010; 20:407-11.
- 3- Solak O, Sayar A, Metin M, Turna A, Erdogu V, Pekçolaklar A, et al. Definition of postresectional residual pleural space. *Can J Surg.* 2007; 50(1):39–42.
- 4- Cerfolio RJ, Holman WL, Katholi CR. Pneumoperitoneum after concomitant resection of the right middle and lower lobes (bilobectomy). *Ann Thorac Surg.* 2000; 70(3):942–6
- 5- Venuta F, Rendina EA, De Giacomo T, Coloni GF. Postoperative Strategies to Treat Permanent Air Leaks. *Thorac Surg Clin.* 2010; 20(3):391–7.
- 6- De Giacomo T, Rendina EA, Venuta F, Francioni F, Moretti M, Pugliese F, Furio Coloni G. Pneumoperitoneum for the Management of Pleural Air Space Problems Associated With Major Pulmonary Resections. *Ann Thorac Surg* 2001;72:1716–9
- 7- Andreetti C, Venuta F, Anile M, et al. Pleurodesis with an autologous blood patch to prevent persistent air leaks after lobectomy. *J Thorac Cardiovasc Surg* 2007;133:759–62.
- 8- Ip VH, Tsui BC. Continuous interscalene block: the good, the bad and the refined spread. *Acta Anaesthesiol Scand* 2012;56:526-30