ARRANCAMIENTO DEL LOBULO IZQUIERDO DEL HIGADO POR CONTUSION (*)

Dr. José P. Otero

(Cirujano del Banco de Seguros)

Nombre: Correa Techera, Laudelino; Edad: 30 años; Domicilio: A. Saravia 3415; Prof.: Jornalero; Ingreso: 31 de marzo de 1959.

Diag.: TRAUMATISMO TORACO-ABDOMINAL. RUPTURA DE LOBULO IZQ. DE HIGADO.

ENFERMEDAD ACTUAL (31 de marzo de 1959)

Hace unos momentos es apretado por unos rollos de madera de unos 200 k. de peso que le golpea en cara anterior de tórax.

El enfermo llega con gran disnea, respiración contenida, sudoroso y pálido.

EXAMEN CLINICO (31 de marzo de 1959) Dr. Benavídez.

Enfermo lúcido pero no recuerda bien el accidente. Apenas puede hablar por la intensa disnea. Se queja de dolor difuso en todo el tórax y sobre todo de dificultad para respirar.

Pulso pequeño de 110 p.m. P.A. 11/6. Máscara equimótica.

Erosiones de tórax.

Debido al estado del enfermo se traslada sin concretar el examen a C. General.

Indicaciones: Morfina 1 amp. cada 6 horas.

S.A. y V.A.

Coramina cada 6 horas.

Cortigen 1 amp. cada 6 horas.

Carpa de oxígeno.

Vigilarlo.

RADIOGRAFIAS

15 - IV - 59: Tórax: frente y perfil izqdo. Normal.

27 - IV - 59: Hombro izqdo.: Normal.

Marzo 31/59 (Dr. Otero).

(*) Trabajo presentado en la Sociedad de Cirugía el día 23 de agosto de 1961.

Examinado el enfermo presenta cuadro de anemia aguda con gran hipotensión. Palidez de piel y mucosas y sed. Abdomen doloroso en hipocondrio izq. y flanco izq. Resto libre. Douglas indoloro. Tiene erosiones en parte baja de ambos hemitórax correspondientes al golpe recibido a la caída del árbol.

OPERACION: Dr. Otero. Dra. Novoa. Anestesia general: Vega.

Incisión de Bevans que se prolonga hacia el lado opuesto en su parte superior. Gran hemorragia intraperitoneal. Ruptura de hígado separando casi totalmente el lóbulo izq. Se extirpa el fragmento del lóbulo y se hace hemostasis aplicando el epiplón contra la superficie cruenta fijándolo por puntos profundos. El resto: s.p. Cierre por planos.

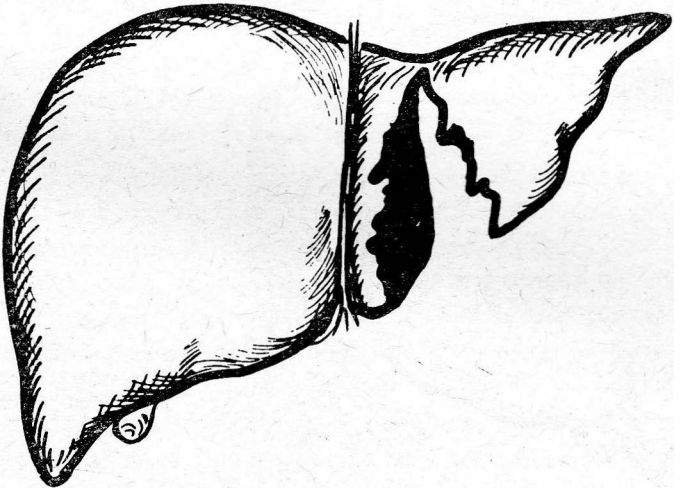

Fig. 1. — Arrancamiento casi total del lóbulo izq. del hígado.

Abril 3/59 Dr. Otero.

1er. día de tarde. Sigue hipotenso pero a la mañana siguiente se recupera completamente y luego sigue perfectament bien.

Abril 9/59 Dr. Musso.

Ha evolucionado bien. Se alimenta sin dificultad. Herida en buenas condiciones. Alta de sala. Pasa a Pol. Quir.

Abril 15/59 Dr. Suarez.

Concurre hoy a Pol. y se queja de moderada inapetencia, astenia, sudoración nocturna y estado febril. Fascie tóxico. Pedimos placa de tórax y funcional hepático y lo ingresamos para su vigilancia.

Abril 16/59 FUNCIONAL HEPATICO.

Colesterol: 1,80 grs. 0/00.

Proteínas totales: 62 grs. 0/00.

Albúmina: 34 grs. 0/00.
Globulinas: 28 grs. 0/00.
Reac. de timol 4 unidades.
Reac. de Hanger: negativa.
Bilirrubina indirecta: 0,2 mmsgrs. %.
Bilirrubina directa: no contiene.
Abril 16/59 HEMOGRAMA; Rojos: 2.720.000. Vg. 1.11. Hb: 60 %
Blancos: 15.000 (N: 77 %; L: 21 %; M: 2 %).
Abril 27/59 HEMOGRAMA: Rojos: 3.800.000. Hb: 75 % Vg: 0.98
Blancos: 7.000 (N: 78 %; M: 1 %; L: 20 %).
Abril 27/59 Dr. Suarez.

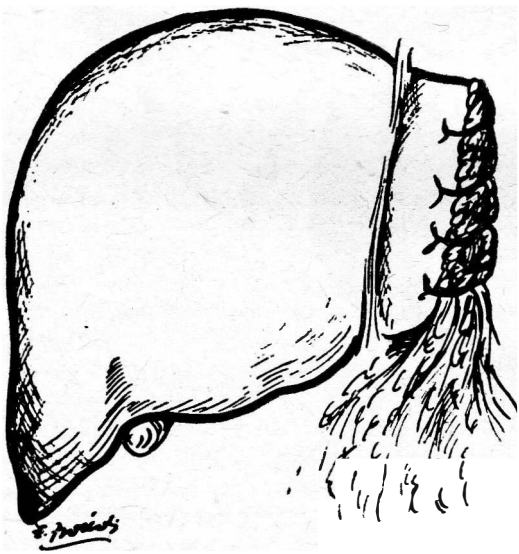

Fig. 2. — Hemostasis por epiploplastia con puntos separados transfixiantes.

Acusa dolor en hombro izq. donde se visualiza en su cara anterior una pequeña equimosis. Pedimos placa.
Abril 30/59 Dr. H. Suarez.
Alta de sala. Pasa a Pol. Cir. General.
Junio 8/59 Alta definitiva en buenas condiciones.

Presento este enfermo porque planteó un problema de hemostasis del hígado por arrancamiento casi total de lóbulo izq., problema de hemostasis que fue resuelto de un modo rápido, eficaz, sencillo, surgido en el curso de una aparente improvisación operatoria pero que en realidad fue el resultado de una actitud premeditada de antemano en el planteamiento de los problemas

de hemostasis de una tranche hepática amplia y sangrante. Estoy casi seguro de haber visto una figura donde se aplicaba el epiplón y se fijaba por puntos amplios sobre las vertientes de una gran brecha en el lóbulo derecho por traumatismo grave; y creo, aunque no recuerdo con precisión que el autor que aconsejaba ese procedimiento era el Prof. Pérez Fontana, que se caracteriza justamente por sus luminosas improvisaciones para resolver un problema inesperado en el campo operatorio de urgencia. No puedo citar concretamente el trabajo pero señalo que, casi seguramente, fue el punto de partida de la aplicación de este procedimiento, que no considero original, a un caso dramático surgido inesperadamente como sucede tan a menudo en la cirugía de urgencia, y especialmente de hemostasis por hemorragia accidental u operatoria.

El procedimiento consistió en terminar de seccionar completamente el resto de pedículo delgado y frágil que conectaba el lóbulo al resto del parénquima, en las proximidades del borde posterior. Decidirse rápidamente a hacer la exéresis del lóbulo y no perder tiempo en una ilusoria sutura del lóbulo izq. al resto del parénquima era una decisión primera y esencial, para disponer de una sección libre sobre la cual aplicar la plastia de epiplón. Una vez terminado de resecar el lóbulo, pasamos una serie de puntos de la cara inferior hasta la cara superior tomando ampliamente el parénquima y dejados sin atar, sostenidos por pinzas. Luego, en un movimiento rápido y sencillo llevamos el epiplón mayor en masa hacia arriba, aplicándolo sobre la tranche hepática sangrante y atando luego sucesivamente los puntos sobre este colchón epiploico que realizaba así una hemostasis segura y firme, por compresión, como lo haría igualmente una tranche opuesta que se aplicara por puntos de hemostasis. Quiero decir, que siendo la hemostasis del hígado en las heridas y contusiones, una hemostasis que se fía fundamentalmente de los puntos de sutura, o dicho de otra manera, la hemostasis del hígado se hace por sutura; nosotros aplicando el mismo principio, y a falta de una superficie homóloga para enfrentar y suturar, nos valimos de la plastia de epiplón para hacer la hemostasis por la aplicación a presión de una superficie improvisada contra

la sección sangrante del hígado por medio de unos cuantos puntos de sutura que aplicaban herméticamente y coaptaban exactamente una superficie plástica, a la cual los puntos mismos imprimían la forma necesaria.

La evolución de este paciente fue excelente, sin el menor incidente desde el primer momento y sin ninguna complicación ulterior.

Creemos que este procedimiento improvisado de utilización del epiplón mayor como medio de hacer la hemostasis del hígado sangrante por traumatismo es excelente, y que puede ser aplicado en múltiples circunstancias, porque el epiplón se puede llevar a cualquier parte del hígado y porque incluso se podría si fuera necesario hacer una sección del pedículo, del epiplón, transformándolo así en injerto libre.

Se podría utilizar en la misma forma una mecha de gasa como por ejemplo una mecha larga y angosta doblada varias veces sobre sí misma y atada en la misma forma por puntos que la aplicasen sobre el hígado; o se podría aplicar una mecha más ancha sin doblarla, mecha que saliera a través de la incisión. Pero disponemos nosotros mediante la sabia naturaleza, de un elemento vivo, moldeable, fácilmente manejable, que no hace de cuerpo extraño, que no hay que retirar después y que queda definitivamente sin el menor inconveniente.

En los últimos años se ha estudiado muy bien la irrigación de los lóbulos del hígado y la técnica de su hemostasis por ligadura de los pedículos correspondientes. En determinadas circunstancias esta hemostasis regular, puede ser aconsejable y necesaria, pero en la infinita mayoría de los casos en la hemorragia por traumatismo uno puede resolver la situación simplemente por la sutura o también por este procedimiento aconsejado en el cual insistimos por considerar que puede ser salvador de muchas vidas.

Lo peor de todo en la hemostasis del hígado es fiarse en la hemostasis por compresión por mechas, porque de ninguna manera una mecha puede comprimir al hígado de una manera eficaz y sucede o que sigue la hemorragia y el enfermo se muere, o se forma un hematoma y un absceso sub-frénico que hay que drenar

luego. Frente a un parénquima hepático atriccionado con una gran grieta traumática se me ocurriría traer el epiplón, meterlo entre las dos vertientes de la grieta, o mejor dicho de la zanja en el hígado y fijarlo luego por puntos profundos que tomen los dos lados de la vertiente y coapten éstos apretándolos contra el epiplón interpuesto.

El epiplón es noble para la plastia, no se rompe, no se desgarra, se amolda y en múltiples circunstancias nos ha servido para resolver problemas de orden diferente, en el caso del cierre de las úlceras perforadas de gastroduodeno sobre fondo edematoso y friable que se desgarran ante la presión del hilo pero que se sostienen perfectamente si se les aplica un injerto libre de epiplón.

Por último quiero señalar la inmediata respuesta del estado general, que el anestesista notó enseguida, desde que la hemostasis realizada cohibió enteramente la hemorragia. Es siempre un hecho que asombra un poco, el de ver cuan rápidamente se produce la respuesta del organismo ante la hemostasis de un vaso por hemorragia aguda. Siempre digo que es igual al hecho de cerrar una canilla que vacíe un tanque que se derrama y que al cerrarla el nivel del agua deje inmediatamente de bajar, y el aporte de la corriente normal que llena el tanque, lo lleva enseguida a su nivel normal. Sucede como si la presión del árbol cardiovascular se restableciera de inmediato y el corazón empezara enseguida a bombear la sangre con eficacia, mandando la onda sanguínea a los centros encefálicos y bulbo-medulares que rigen la circulación y la respiración. Desde ese momento en adelante, la transfusión repone con eficacia el volumen circulante.

Exposición amplia, adecuada a cada zona del hígado, y muy a menudo exposición por toracofrenolaparotomía es la base de maniobras a plena luz sobre el área afectada, y entonces podemos reparar con eficacia traumatismos con desgarramientos o estallamientos muy graves del parénquima. Este método de hemostasis por la aplicación del epiplón mediante puntos profundos de sutura resolverá múltiples situaciones difíciles si disponemos de buena anestesia, buena exposición operatoria, suficiente sangre con una vena firmemente cateterizada y la certeza del

cirujano de que podrá prácticamente siempre hemostasiar estas brechas desgarradas si aplica todos estos dispositivos al caso particular.

Dr. Otero. — Referente a lo que dice el Dr. Vigil respecto al trabajo del Dr. Caprio en relación con la hemostasis del hígado por un procedimiento similar, diré que también el Dr. Caprio me ha impresionado siempre como un cirujano a quien se le ocurren luminosos procedimientos de fortuna, y ocurrencias muy interesantes e imprevistas en el campo operatorio. Así que no me llama la atención que se le haya ocurrido una solución del problema de fácil y rápida realización.

Referente a lo que dice el Prof. Chifflet, evidentemente no estoy usando la nomenclatura moderna. Cuando estudié este tema, mejor dicho, cuando pensé como presentar este tema, decidí presentarlo fundamentalmente desde el punto de vista clínico de urgencia. Había leído unos cuantos trabajos sobre lobectomías derechas y sobre lobectomías izquierdas, pero sin profundizar en la técnica ni tampoco en la anatomía quirúrgica de los distintos sectores y de los distintos pedículos anatómicos. Pensé que debía hacerlo antes de presentar el trabajo en esta forma, para poder así responder a cualquier pregunta que se me hiciera. Pero me pareció que era tal vez más espontáneo, más natural, más real, presentar las cosas tal cual habían surgido en el momento difícil e imprevisto de la operación, cuando no había estudiado nada de segmentación moderna del hígado, ni sabía nada todavía tal vez de lobectomías derechas e izquierdas o segmentarias, regulares. Ese es el motivo de la presentación en esta forma. No quiero decir con eso desde luego que no haya que saber esa anatomía y manejarla oportunamente.