Hospital de Clínicas "Dr. Manuel Quintela"
Facultad de Medicina — Montevideo

LA ESPLENECTOMIA EN LA ENFERMEDAD DE GAUCHER (*)

Dr. Walter Suiffet (**)
Dr. Roberto Peroni (***)
Colaboración Anatomo-Patológica Dr. Daoiz Mendoza (****)

DEFINICION. UBICACION NOSOLOGICA

La Enfermedad de Gaucher, es una enfermedad por impregnación o atesoramiento integrando el grupo de las "Tesaurismosis".

En 1931 Gierke (citado por Eppinger, 1) definió las Tesaurismosis como enfermedades muy diversas entre sí por su modalidad, patogenia e importancia, pero todas ellas con el rasgo común de que determinada sustancia con caracteres químicos, microquímicos o microscópicos peculiares se deposita en cantidades progresivamente crecientes en ciertos órganos y de cuya sustancia es evidente que el organismo no puede desembarazarse. En cierto modo los tejidos son inundados por la respectiva sustancia y como consecuencia de ello se determinan desde alteraciones reactivas hasta graves lesiones.

Como sustancias que pueden almacenarse en los órganos entran en consideración: proteínas, grasas y lipoides, glucógeno, productos minerales, catabólitos del metabolismo intermediario, y sustancias colorantes (pigmentos) endógenas y exógenas.

La sustancia almacenada en la enfermedad de Gaucher es lipoidea por lo cual se considera esta afección como una lipoidosis, es decir, trastornos del metabolismo lipoideo caracterizados por

(*) Trabajo presentado a la Sociedad de Cirugía el día 26 de junio de 1957.

(**) Jefe de Sala. Clínica Quirúrgica "A". Prof. Carlos Stajano.

(***) Jefe de Sala. Clínica Médica "D". Prof. Pablo Purriel.

(****) Asistente del Dpto. de Anatomía Patológica. Prof. Pedro Ferreira Berruti.

acumulación de sustancias lipoideas en los órganos internos, los huesos y la piel.

Existen numerosas sustancias lipoideas capaces de sufrir este proceso de almacenamiento, por lo cual podemos aceptar con Burger, M. ([2]), la siguiente clasificación, de acuerdo a la sustancia acumulada.

I) Lipoidosis cerebrósido celular: Enfermedad de Gaucher.

II) Lipoidosis fosfátido-celular: Enfermedad de Niemann-Pick.

III) Xantomatosis, que comprende:

A) Xantomatosis de predominio óseo: Enfermedad de Schuller. Christian-Hand.

B) Xantomatosis de predominio cutáneo:

1) Gota lipoidea: xantoma tuberoso,

2) Xantosis,

3) Psoriasis.

C) Xantomatosis de predominio visceral:

1) Hepática,

2) Laríngea y pulmonar,

3) Endocardio y grandes vasos.

Se han agregado también las xantomatosis de predominio encefálico incluyendo en ellas a la enfermedad de Niemann-Pick ya mencionada, la Enfermedad de Tay-Sachs y la forma juvenil de la Idiocia Amaurótica Familiar.

Con referencia a la naturaleza química de los lipoides susceptibles de almacenarse, pueden distinguirse los siguientes tipos:

A) *Los Fosfátidos,* es decir, lipoides fosforados entre las que se cuentan principalmente la lecitina, la cefalina y la esfingomielina. La esfingomielina es la sustancia almacenada en la enfermedad de Niemann-Pick.

B) *Los Cerebrósidos,* es decir, lipoides no fosforados que contienen hidrocarbonadaos y nitrógeno. Se cuentan entre los cerebrósidos a la cerebrona, la nervona y la cerasina que constituye la sustancia de almacenamiento en la Enfermedad de Gaucher.

C) *Las Esterinas,* cuyo representante máximo la colesterina, es la sustancia principalmente acumulada en todas las xantomatosis.

Cabe mencionar también los *gangliósidos,* lipoides no fosforados similares a los cerebrósidos por su componente hidrocarbonado.

La Enfermedad de Gaucher, interpretada por el mismo Gaucher en 1882 como un tumor primitivo del bazo, fue considerada luego por Schlagenhaufer ([3]) (citado por Bouser y Col.), como una enfermedad sistémica y después por Eppinger ([1]), como una afección del sistema Retículo-endotelial.

Es una enfermedad rara, sólo 29 casos registrados en la Clínica Mayo hasta el año 1950, por Medoff y Bayrd ([4]), habiendo consultado por primera vez, algunos de ellos, 25 años atrás. Es irreversible y el trastorno metabólico que la caracteriza no puede ser detenido por ningún método terapéutico conocido hasta el presente.

Contrariamente a otras lipoidosis como la Enfermedad de Niemann-Pick, la Enfermedad de Gaucher, en el adulto, tiene un curso relativamente benigno, no así en el lactante, en que adopta un curso clínico grave por participación del sistema nervioso central.

No obstante, dicha evolución relativamente benigna es frecuentemente interferida por dos circunstancias derivadas de la esplenomegalia que caracteriza a la enfermedad:

La primera de naturaleza mecánica, se observa en las esplenomegalias gigantes y está representada por las modificaciones que el gran bazo imprime a los órganos de la cavidad abdominal; éstos son desplazados y comprimidos dando lugar a síntomas gastro-intestinales variados, pero, sobre todo, promoviendo una desnutrición progresiva severa. La esplenomegalia gigante se expresa también por una molesta sensación de peso y frecuentemente por dolores relacionados con Periesplenitis.

La segunda de naturaleza funcional, está representada por el hiperesplenismo. Los clásicos conocían muy bien que la Enfermedad de Gaucher se acompañaba a veces de citopenias y que la esplenectomía podía mejorar esa situación.

El hiperesplenismo, como lo recalcan Dameshek y Estren ([5]), no guarda relación alguna ni con la anatomía ni con la etiología sino que se limita a definir un estado funcional que puede de-

pender de múltiples etiologías y existir en estados anatómicos espléñicos muy diversos.

El concepto de hiperesplenismo puede comprenderse con relativa facilidad si se recuerdan cuatro funciones del bazo, quizá de naturaleza hormonal, relacionadas con la regulación de los elementos formes de la sangre.

Ellas son:

1) Regulación en la producción y liberación de plaquetas.
2) Regulación en la liberación de granulocitos.
3) Regulación en la liberación de eritrocitos.
4) Destrucción de los glóbulos rojos envejecidos.

La exageración de estas funciones esplénicas primordiales constituye el hiperesplenismo que será parcial o total según sean una o más las estirpes celulares afectadas.

El diagnóstico de hiperesplenismo se sustenta en tres hechos básicos:

A) Esplenomegalia,

B) Citopenia,

C) Médula ósea con producción normal o exagerada del o de los elementos celulares afectados.

Con referencia a la esplenomegalia debe destacarse la única excepción, el Púrpura Trombocitopénico Idiopático o Púrpura de Werloff, que cursa con un típico hiperesplenismo y el bazo es de tamaño normal. Debe recalcarse con especial énfasis, que el estado de la médula ósea es elemento imprescindible para el diagnóstico de hiperesplenismo recordando, al pasar, que existen citopenias de causa conocida o desconocida independientes de hiperesplenismo.

Entre las numerosas causas de hiperesplenia se cuentan las enfermedades metabólicas por atesoramiento del tipo Gaucher.

En nuestros dos casos existía un hiperesplenismo manifiesto de tipo total pancitoepénico con gran aumento de la densidad medular en las series roja y blanca y detención en la maduración plaquetógena en la serie trombocítica. No existía, en cambio, hiperhermolísis que caracteriza a la exagerada destrucción de glóbulos rojos.

El hiperesplenismo agrava la Enfermedad de Gaucher y

puede conducir a la muerte, ya sea por anemia intensa con su repercusión sobre los parénquimas, por afecciones severas vinculadas a la granulocitopenia o por hemorragias relacionadas con la trombocitopenia o por todas estas causas a la vez.

Constituye una noción establecida por Dameshek y Estrem ([5]) y universalmente aceptada, que si el diagnóstico de hiperesplenismo es correcto la esplenectomía es eficaz en más del 80 % de los casos, curando los síntomas hematológicos dependientes del trastorno funcional pero incidiendo poco o nada sobre la enfermedad de fondo.

La esplenectomía como señalan Bousser y Col. ([3]), no constituye en modo alguno al tratamiento de elección de la Enfermedad de Gaucher por cuanto el trastorno metabólico no es modificado o puede agravarse al faltar el bazo por aumento de la infiltración en órganos afectados o por invasión de otros órganos indemnes. En uno de nuestros casos con una moderada hepatomegalia en el preoperatorio, sobrevino un aumento progresivo y considerable del hígado en el post-operatorio, aunque sin acompañarse de alteraciones funcionales clínicas o humorales.

Nuestros dos casos han sido observados desde la esplenectomía hasta el presente (aproximadamente 20 meses para la Obs. Nº 1 y 12 meses para la Obs. Nº 2), en el aspecto clínico y en múltiples aspectos de laboratorio que serán considerados más adelante.

Queremos referirnos ahora a las alteraciones del metabolismo proteico y lipídico muy poco o nada estudiados en la Enfermedad de Gaucher hasta el presente.

En el primer caso (fig. 2), el estudio electroforético seriado de las proteínas plasmáticas, reveló en el *preoperatorio,* una hipoprotidemia total con hipoalbuminemia e hiperglobulinemia gamma. No tenemos ni conocemos experiencia sobre el Proteinograma electroforético en la Enfermedad de Gaucher, pero, en cambio, observamos frecuentemente este tipo de cuadro electroforético en la cirrosis hepática. Los trazados *post-operatorios* evolucionaron como puede observarse en la gráfica, llegando a los veinte meses de la esplenectomía a la normalización de la protidemia total con mantenimiento de la hipoalbuminemia y acentuación de la hiperglobulinemia gamma, o sea que, en general, la curva

electroforética se mantiene con la sola y no poco importante mejoría de la protidemia total.

Los hallazgos histológicos de la biopsia hepática de este mismo paciente (fig. 6), ponen de manifiesto que al lado de la característica infiltración del parénquima por las células de Gaucher, existe una proliferación conjuntiva marcada con tendencia a la fibrosis. En consecuencia sugerimos:

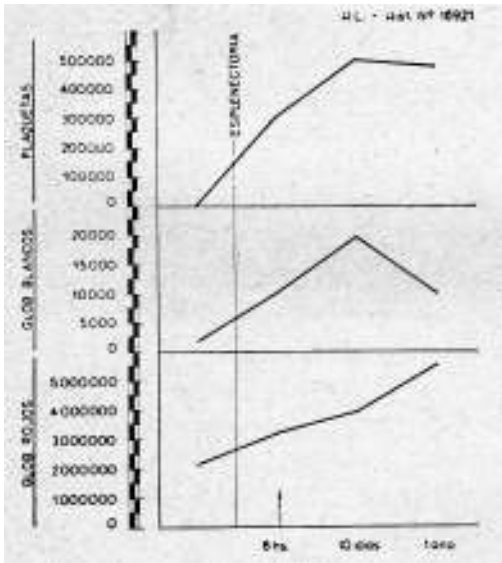

Fig. 1. — Obs. 1. Hemograma.

A) que la albuminemia descendida va por cuenta de un trastorno hepatocítico;

B) que la hipergammaglobulina puede corresponder a una fibrosis hepática;

C) que la infiltración lipoidica del hígado e nla Enfermedad de Gaucher puede conducir si no a una cirrosis hepática, a una fibrosis hepática reaccional.

En lo que se refiere al metabolismo lipoidico de este mismo paciente, el lipidograma tomado antes de la esplenectomía, contrariamente a lo que podría suponerse, revela una hipolipemia total, con aumento relativo porcentual de la fracción lipoproteica alfa 2.

El nuevo estudio realizado a los 14 meses de la esplenectomía, muestra un considerable aumento de la lipemia total

debido al aumento de la fracción lipoproteicas Beta 1 y Beta 2.

Esta acusada hiperlipemia post-operatoria, cuyas consecuencias pueden ser temibles, podría explicarse por la falta del enorme reservorio esplénico que no pudo ser compensado con el gran aumento de la hepatomegalia que ya hemos mencionado en este paciente.

En el segundo caso, el proteinograma electroforético pre-

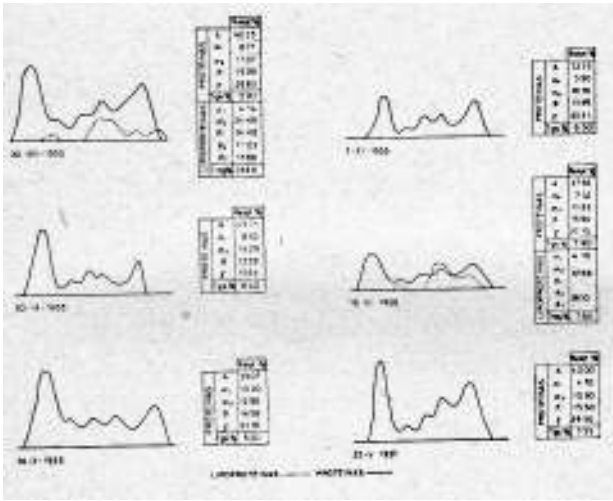

Fig. 2. — Obs. 1: Proteinograma. Lipodograma.

operatorio, pone de manifiesto una hipoproteinemia total con hipoalbuminemia y un ligero aumento de las globulinas alfa 2 y gamma. El segundo estudio realizado a los 12 meses de la esplenectomía, revela un aumento de la proteinemia total, aumento de la albúmina y disminución de las globulinas alfa 2 y gamma, es decir, un proteinograma enteramente normal (fig. 8).

La biopsia hepática de este paciente, no mostró proliferación conjuntiva.

La normalización de la protidemia total y sobre todo de la albuminemia, nos sugiere que algún daño hepatocítico fue corregido por la esplenectomía.

En cuanto al metabolismo lípido de este mismo paciente, en el preoperatorio puede apreciarse una lipemia total normal aunque con un aumento relativo de las lipoproteínas Beta 2 y Beta 3 que son ricas en grasas neutras.

Un segundo lipidograma tomado al año de la esplenectomía

pone de relieve un acentuado aumento de la lipemia total realizado sólo en la fracción Beta de las lipoproteínas, mientras que el colesterol total se conserva normal.

En suma, hemos descrito los hallazgos en el metabolismo proteico y lipídico estudiados mediante el método electroforético antes y después de la esplenectomía. Hemos observado modificaciones de ambos metabolismos, siendo de destacar especialmente el marcado aumento de la lipemia total, cuyas consecuencias alejadas son difíciles de prever. Consideramos que son necesarias otras investigaciones para confirmar estos hechos.

INDICACIONES DE ESPLENECTOMIA

De las consideraciones anteriores surgen netamente las situaciones en las cuales está indicada formalmente la esplenectomía en la Enfermedad de Gaucher:

a) Trastornos de naturaleza mecánica, debidos al volumen del bazo;

b) Trastornos de naturaleza funcional, *hiperesplenismo.*

Estos factores estaban presentes en las observaciones que relataremos.

OBERVACION Nº 1.

Hospital de Clínicas. Registro 16.921.

L. P., 35 años. Urug. Ascendencia latina.

A la edad de 20 años, en un examen de rutina se le comprobó una tumefacción abdominal que fue calificada de esplenomegalia. Desde entonces el paciente observó que su abdomen aumentó lenta y progresivamente, percibiendo cierta incomodidad en el hipocondrio izquierdo.

Hace dos años ingresó al Hospital Pasteur, porque notó la aparición de astenia y adelgazamiento progresivo. Fue tratado, siendo dado de alta mejorado.

Hace algunos meses comenzó a sentir nuevamente astenia, anorexia, adelgazamiento, mareos y cefalalgias, lo que lo llevan a consultar.

Antecedentes personales: Epistaxis desde la infancia. Dispepsia biliar dolorosa. Cefaleas.

Antecedentes familiares: Padre fallecido de cirrosis. Dos hermanos fallecidos de Enfermedad de Gaucher. Esposa e hijos sanos.

EXAMEN:

Lúcido. Apirético. Muy delgado y pálido.

Lesiones maculosas de color café con leche de diversos tamaños en

la piel del tronco, abdomen regiones lumbares y glúteas. En los miembros inferiores hay lesiones cutáneas hiperpigmentadas de tipo melanodérmicas. En ambas conjuntivas formaciones de aspecto triangular, de color amarillo ocre (pinguéculas).

No hay adenopatías. No hay lesiones osteoarticulares.

Abdomen: Muy voluminoso, en desproporción evidente con la delgadez del paciente. Tumefacción que ocupa todo el hemivientre izquierdo sobrepasando la línea media en la región infraumbilical y llega a la F. I. D. casi en contacto con la E. I. A. S.; consistencia firme, superficie lisa, indolora, con borde interno escotado. Caracteres clínicos de esplenomegalia de volumen considerable.

En el hipocondrio derecho se palpa tumefacción que llega hasta 15 cms. bajo el reborde costal derecho; de superficie regular y lisa, de borde cortante, de consistencia firme, indolora. Caracteres clínicos de hepatomegalia regular.

Ambas tumefacciones se ponen en contacto y ocupan totalmente el abdomen.

Tórax: Macidez del espacio de Traube, con elevación del hemidiafragma izquierdo. Disminución del murmullo alveolar y de vibraciones en la base izquierda. Resto del examen s/p. Cardiovascular normal.

Exámenes de laboratorio:

Orina: Urea, Wassermann = Normales.

Hemograma: (fig. 1)

Gl. R.: 2.600.000, Hg. 52 %, V. G. = 1.

Gl. B.: 1.500, Neut. 44 %, Mon. 5 %, Linf. 51 %.

Plaquetas: Muy pocas.

Tiempo protrombina: = 20" Prueba del lazo, Neg. Tiemp. Coag. 10', Sangría 1'30, Calcemia 10 mgrs.

Mielograma: Densidad. Gran hiperplasia. Se encuentran numerosos megacariocitos no plaquetógenos. No se observan plaquetas. Se encuentran algunas células de Gaucher.

Esplenograma: Se observan numerosas células de Gaucher.

Proteinograma: Lipidograma: Hipoproteinemia; Hipoalbuminemia; Hiperglobulinemia; Hipolipemia; Aumento de la fracción lipoprotéica (fig. 2).

Funcionalidad hepática: Bilirrubinemia total 0.80 D. 0,40 Ind. 0.40. Diazorreacción = Positiva débil. Reacción de Hanger +++ Colesterol total 0,95. Esteres 0,60. Fosfatasas alcalinas U. B. 3.8. Curva glicemia: normal.

Radiología: Abdomen: Opacidad uniforme del abdomen. Gran hepatomegalia. Esófago: No hay várices. Esqueleto: No hay alteraciones óseas.

RESUMEN

Paciente de 35 años portador de una Enfermedad de Gaucher, certificada por mielo y esplenograma, con anemia, leucopenia y plaquetopenia, consecuencias de hiperesplenismo secundario.

INTERVENCION

Anestesia general. Incisión tóraco-abdominal a la altura del 8º espacio intercostal izquierdo, continuando transversalmente hasta la línea media por encima del ombligo.

Sección de los músculos recto y anchos del abdomen transversalmente. Sección del reborde costal sin abrir el tórax.

Enorme bazo sin Periesplenitis. Arteria esplénica del grosor de un dedo pulgar. Esplenectomía previa ligadura de la arteria esplénica. Bazo supernumerario en el ligamento gastro-cólico que se extirpa. Hígado duro con nódulos blanquecinos. Biopsia hepática. Litiasis vesicular. Drenado de la celda esplénica. Cierre de la pared.

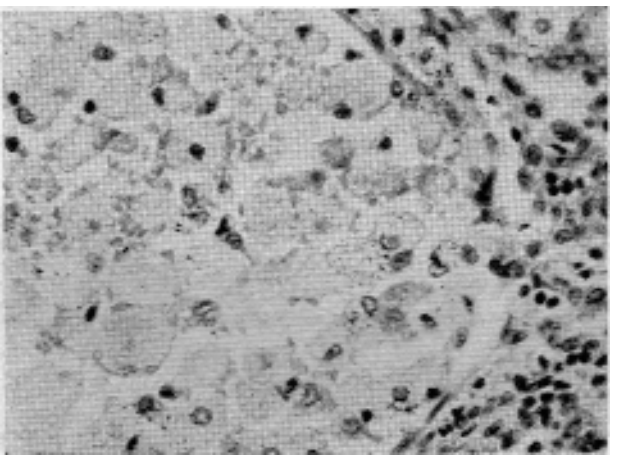

Fig. 3. — Bazo. Seno venoso injurgitado por las células de Gaucher que distienden su luz. Véase además el pigmento de hemosiderina en el interior de alguna de estas células.

Postoperatorio inmediato: Excelente. No se producen modificaciones tensionales ni cardiovasculares. Tolerancia perfecta del acto quirúrgico. Cicatrización normal.

Anatomía patológica: Esplenomegalia de 8 kilos, de 42 x 28 x 12 cms. Borramiento de su arquitectura normal. Areas de necrosis y nódulos fibrosos distribuídos irregularmente.

Examen microscópico.

a) **Bazo:** En los tres fragmentos estudiados se observan los mismos caracteres histológicos. El parénquima esplénico se encuentra casi totalmente sustituído por una infiltración masiva de células de Gaucher, en cuyo seno se produce secundariamente, focos de necrosis y extensas áreas de fibrosis intersticial y nodular (fig. 3).

b) **Fragmento de hígado:** Microscópicamente se observa una marcada alteración del parénquima hepático, con desaparición por otrofia de la mayor parte de sus lobulillos, debido a una intensa infiltración de elementos celulares, cuyos caracteres citológicos corresponden a la célula de Gaucher (figs. 4 y 5).

Existe, además, una fibrosis discreta de los espacios portas y una hiperplasia muy marcada del estroma fibrilar reticulado, que evoluciona hacia la fibrosis, en las áreas más antiguas de la infiltración celular antedicha (fig. 6).

Evolución del hiperesplenismo: Inmediatamente de realizada la esplenectomía, el hemograma mostró: aumento de leucocitos (8.800) y aparición de plaquetas (270.000) manteniéndose la normalización, con variantes en toda la evolución del paciente (fig. 1).

El mielograma muestra: Densidad algo aumentada. Se encuentra gran cantidad de megacariocitos y plaquetas.

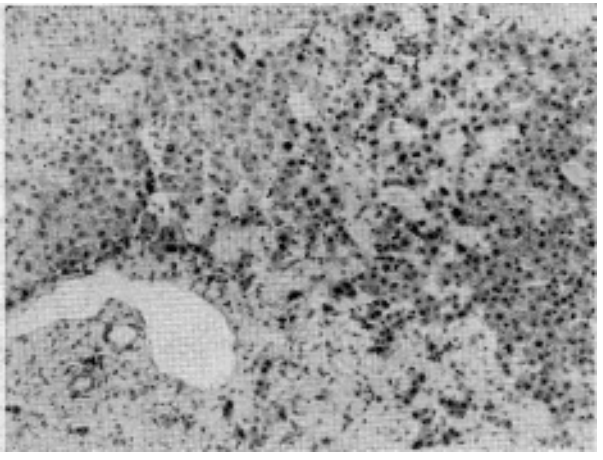

Fig. 4. — El parénquima hepático ha desaparecido en su mayor parte debido a la infiltración de las células de Gaucher. Los hepatocitos tienden a persistir en las vecindades de los espacios portales.

Evolución alejada: Mejoría notoria del estado general. Aumento de peso de 20 kilos (en realidad 28 kilos, pues la esplenectomía quitó 8 kilos de peso). Desaparición de astenia y anorexia.

Aumento notorio del volumen del hígado, que no ha ocasionado trastornos al paciente. No han aparecido lesiones óseas.

El estado actual (18 meses de operado): Estado general excelente y no hay alteraciones hematológicas de mención (fig. 1).

OBSERVACION Nº 2.

Hospital de Clínicas. Registro 21.073.

M. H., 53 años. Israelí.

En el año 1947 notó sensación de quemadura y ardor en el hipocondrio izquierdo, irradiado al cuello. Internado en el Hospital Maciel, se le comprobó esplenomegalia. Persisten sus molestias y nota tumefacción en hipocondrio izquierdo. En 1956, se exacerban sus molestias y aparece franco dolor. Luego aparecen dolores lumbares sobre todo a izquierda muy intensos. Repercusión general con adelgazamiento de 10 kilos.

Antecedentes personales: Operado de hemorroides hace 20 años.

Antecedentes familiares. No hay familiares afectados de enfermedades similares.

EXAMEN

Lúcido. Apirético. Estado general bueno.

Pigmentación cutánea color parduzco en regiones ántero-externas de ambas piernas y anterior de abdomen. Pigmentación corneana tipo pinguéculas.

Abdomen: Muy voluminoso. Tumefacción que ocupa todo el hemivientre izquierdo y llega hasta el hipogastrio con los caracteres de esplenomegalia de volumen considerable. Hepatomegalia regular que se aprecia

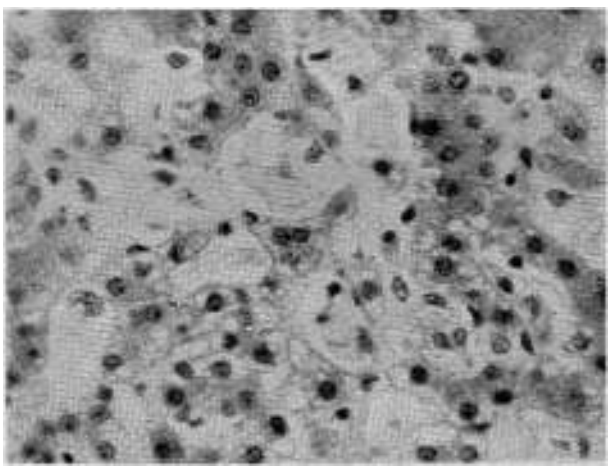

Fig. 5. — Véase los capilares sinusoides rellenos de células de Gaucher y la atrofia por compresión de las trabéculas hepáticas.

hasta 8 cms. bajo el reborde, regular, lisa, dura e indolora. No hay circulación colateral.

Tórax: Nada anormal.

Exámenes de laboratorio:

Orina, Urea, Wassermann: Normales.

Hemograma: (fig. 7).

Gl. R. = 3.000.000, Hg. 58 %, V. G. 0.96.

Gl. B. = 2.300. Neut. 74 %, E. 2 %, Mon. 4 %, Linf. 1 %.

Plaquetas = 70.000.

Coag. 10'. Sangría 3'.

Mielograma: Densidad muy aumentada. Hiperplasia megacariocítica con gran predominio de formas no platógenas. Por cada 100 células, 4 de Gaucher.

Proteinograma, lipidograma: Hipoproteinemia; Hipoalbuminemia; Hiperglobulinemia. Lipemia normal. Aumento de las fracciones hipoprotéicas. B 2 y B 3, ricos en grasa neutra (fig. 8).

Funcionalidad hepática: Bilirrubinemia: Total 0.35, D. 0.25, I. 0.10.

Diazorreacción: Negativa. Reacción de Hanger: Negativa. Colesterol: 1 gr. 40.

Examen fondo de ojo: Retinas: depósitos probablemente lípidos pequeños y redondeados; algunos están cubriendo los vasos y hay a lo largo de la vena nasal superior izquierda una gran cantidad de muy fácil observación. Resto s/p.

Radiología: Columna vertebral: Osteoporosis acentuada. Columna lumbar con deformación cuneiforme de las últimas dorsales y primeras lumbares. Tórax: s/p. Cráneo: s/p.

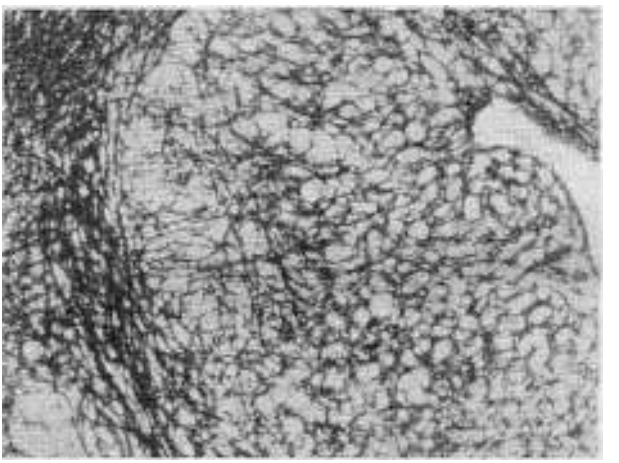

Fig. 6. — Obsérvese la fibrosis portal y la hiperplasia del retículofibrilar, en las áreas infiltradas por las células de Gaucher, la que adopta un aspecto areolar. A la derecha se encuentra la vena centrolobulillar.

RESUMEN

Paciente de 53 años, israelí, que inicia su sintomatología a los 43 años, presentando una Enfermedad de Gaucher, certificada por mielo y esplenograma, con anemia, leucopenia y plaquetopenia, consecuencias de hiperesplenismo secundario. Se indica esplenectomía.

Intervención: enero 7 de 1956.

Esplenectomía: Incisión tóraco abdominal a la altura del 8º espacio intercostal izquierdo, continuando transversalmente hasta la línea media por encima del ombligo, sección de músculos recto y anchos en forma transversal. Enorme bazo sin periesplenitis, color pizarra, con zonas blanquecinas. Esplenectomía previa ligadura de la arteria esplénica, que era de un diámetro de 1 ½ cms. Biopsia hepática. Drenado de la celda esplénica.

Postoperatorio inmediato: Excelente. No hay repercusión general del acto quirúrgico. Cicatrización normal.

Anatomía patológica: Esplenomegalia de 2 kilos 800 grs. que mide 24 x 18 x 7.5 cms.

Examen microscópico:

a) **Bazo:** El parénquima esplénico ha sido desplazado casi total-

mente, como consecuencia de la mencionada infiltración celular. Los senos venosos se encuentran ingurgitados por estas células de Gaucher y es allí donde presentan con mayor nitidez sus caracteres citológicos típicos.

b) **Fagmento de hígado:** La arquitectura lobulillar ha desaparecido en gran parte debido a la infiltración de células de Gaucher. El parénquima hepático sólo persiste en la vecindad de los espacios portas y a ese nivel puede observarse la atrofia por compresión de las trabéculas hepáticas.

Evolución del hiperesplenismo: Inmediatamente de realizada la esplenectomía, el hemograma mostró: aumento de leucocitos (10.500) y

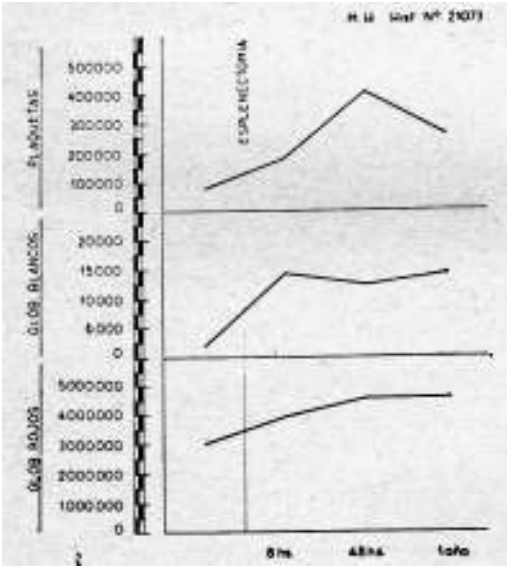

Fig. 7.

aumento de plaquetas (150.000) manteniéndose la normalización con variantes en toda la evolución del paciente (12 meses de operado).

El **Mielograma** muestra: Densidad aumentada; curva de maduración megacariocítica normal. Megacariocitos platógenos 9 %.

Evolución alejada: Mejoría notoria del estado general. Aumento de peso. Desaparición de astenia y dolores abdominales. Persistencia de la lumbalgia y de los elementos radiológicos de desmineralización de su columna lumbar. Se mantiene la normalización hematológica. Normalización de proteinograma.

RIESGOS DE LA ESPLENECTOMIA

Las estadísticas muestran cifras elevadas de mortalidad 19,5 % Pick ([6]), 14 % Medoff y Col. ([4]), 15 a 20 % Logan ([7]). Estas cifras deberán ser analizadas nuevamente a la luz de los

hechos elaborados sibre la base de los medios actuales de estudio y cuidados quirúrúgicos generales. La situación no deja de ser delicada y de riesgos.

Son Factores Generales de Gravedad:

— la larga evolución de la enfermedad en donde los depósitos lípidos han alterado la suficiencia parenquimatosa;

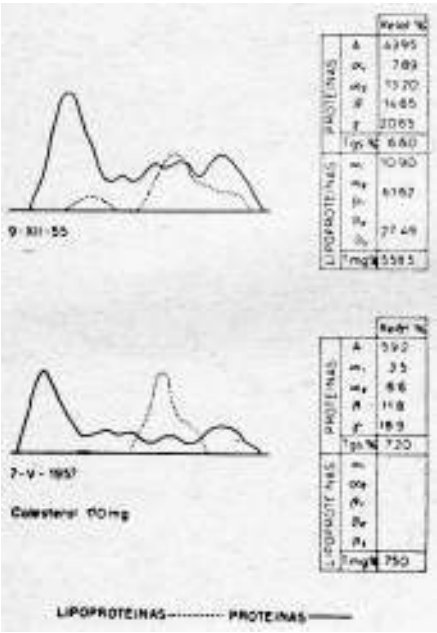

Fig. 8

— las perturbaciones metabólicas consecuencia de la desnutrición;

— el hiperesplenismo evolucionado con su expresión habitual.

Son Factores Locales de Gravedad:

— el tamaño exótico de la esplenomegalia;

— la posibilidad de periesplenitis, lo que hace mayor el riesgo hemorrágico operatorio;

— los desequilibrios tensionales abdominales que puede ocasionar la exéresis de un órgano voluminoso que llega hasta ocupar el 70 % del espacio abdominal. Las consecuencias hemodinámicas puede sustraer parte del volumen circulante y ser factor de shoc;

— la pérdida sanguínea que significa la esplenectomía aun

exangüe, hecho que hay que considerar seriamente en la profilaxis del shoc en esta intervención.

CONSECUENCIAS DE LA ESPLENECTOMIA

Los efectos favorables se aprecian en:

— **Desaparición del síndrome de hiperesplenismo.** Nuestras observaciones son claro ejemplo de ello. Desde el instante de la ligadura pedicular esplénica, mejora y luego desaparecen las citopenias. La recuperación es definitiva y la hemos confirmado por la evolución alejada (hemo y mielograma).

— **Mejoría notoria del estado general.** Aumento de peso (28 kgrs. Obs. 1 y 10 kgrs. Obs. 2); desaparición de anorexia y astenia; desaparición de los brotes de la enfermedad; mejoría del estado humoral (proteinograma); mejoría del psiquis.

— **Alivio de las molestias abdominales.** Desaparición de la tumefacción esplénica y por ende del aumento de volumen del abdomen; desaparición de trastornos subjetivos locales (peso, ardor, dolor); desaparición de las perturbaciones digestivas.

Los efectos desfavorables pueden ser:

— **Aumento de volumen del hígado.** Extirpado el bazo, principal órgano depósito, puede producirse un aumento del tamaño del hígado cuyas consecuencias patológicas no son de considerar (Obs. 1).

— **Aparición o aumento de las localizaciones óseas, pulmonares o ganglionares.**

TACTICA QUIRURGICA

Recordando el volumen de la esplenomegalia hay que insistir en que:

El abordaje debe ser amplio y permitir sus dificultades:

Gobierno directo del pedículo;

Visión amplia de toda la celda esplénica.

Muchas vías se han aconsejado para realizar la esplenectomía. Consideramos que en esplenomegalias grandes, el abordaje tóraco-abdominal satisface las dos necesidades básicas expresadas anteriormente. Han sido los principios generales de la tóraco-

laparotomías enunciadas por Mérola ([8]) y luego por Constantini ([9]) las que han permitido la evolución quirúrgica de esta vía. Carter ([10]) la preconiza expresamente para grandes esplenomegalias.

Larghero ([11]) la emplea en caso de necesidad, en las rupturas traumáticas del bazo.

Nuestra práctica en estas situaciones es la siguiente: Paciente en decúbito dorsal con discreta elevación de la región tóraco-abdominal, izq. Incisión cutánea marcada en la región tóraco-abdominal, a lo largo del 8º espacio intercostal, continuada en el abdómen en esa dirección hasta la línea media a la cual alcanza por encima del ombligo. Se realiza solamente la parte abdominal con sección transversal del músculo recto y músculos anchos, lo cual permite la exploración abdominal. La decisión sobre la suficiencia de este abordaje lo da la exploración, y de acuerdo a los hallazgos patológicos se abre el tórax o se inicia la esplenectomía. En ausencia de periesplenitis, especialmente en la parte frénica y posterior de la celda, es posible realizar la esplenectomía por la incisión abdominal. La distensión que la esplenomegalia ha realizado sobre la pared abdominal permite la exteriorización progresiva del bazo y la hemostásis escalonada. Si es necesario se recurrirá a la sección del reborde costal, lo que da amplitud llamativa a la luz quirúrgica. Si hay dificultades se completará la parte tóraco-frénica de la incisión.

Se deberá ligar la arteria esplénica como primer tiempo de la ligadura pedicular para evitar la gran pérdida sanguínea que entraña la enorme esplenomegalia.

Se debe ejercer especial control de las maniobras de exteriorización y movilización del bazo. El peso de la víscera hace posible traumas nocivos por tracción sobre su pedículo. Sus consecuencias conocidas contribuyen al shoc de la esplenectomía. (Stajano).

El drenado de la celda esplénica en los casos de grandes esplenomegalias es útil y tiene como objetivo evitar las colecciones que pueden producirse en el gran espacio que deja su extirpación.

El cierre parietal se realiza sin dificultades y la cicatrización es perfecta.

CUIDADOS POSTOPERATORIOS

La vigilancia estrecha postoperatoria evitará descompensaciones cardiovasculares. Son las habituales de la cirugía mayor abdominal, recordando la incidencia del shoc de las esplenectomías.

SUMARIO Y CONCLUSIONES

1) Se describen dos casos de Enfermedad de Gaucher con hiperesplenismo sometidos a esplenectomía.

2) Se mencionan detalles referentes a la técnica operatoria y a los cuidados pre y post-operatorios.

3) Se exponen las modificaciones de la fórmula sanguínea en el pre-operatorio y en el post-operatorio inmediato y alejado.

4) Se hace especial referencia a las modificaciones del metabolismo protídico y lipídico estudiadas mediante el método electroforético en el pre y post-operatorio recalcando:

A) Que los valores de la lipemia total fueron normales en un caso e inferiores a lo normal en otro, antes de la *Esplenectomía,* elevándose a cifras superiores a las normales en ambos casos *después de la esplenectomía,* siendo este aumento independiente del colesterol.

B) Que en ambos casos el proteinograma electroforético era patológico *antes de la esplenectomía;* uno de ellos (caso 2), se normalizó totalmente *después de la esplenectomía.*

El otro caso (caso 1), mejoró la protidemia total manteniéndose los otros caracteres poco modificados con el perfil electroforético de las cirrosis hepáticas; esta hipótesis concuerda con los hallazgos histológicos proporcionados por la biopsia hepática.

BIBLIOGRAFIA

1) EPPINGER, H.: Enfermedades del Hígado. Edit. Labor. Buenos Aires 1940.

2) BÜRGER, M.: Tratado de Medicina Interna. Bergmann. Staheelin. Salle. Edit. Labor. Barcelona, 1949.

3) BOUSSER, J., PATEL, L., LORD, G., ROBINEAUX, R. et BOUVIN P.: La place de la splenectomie dans le traitement de la lipoidese splenomegalique de Gaucher. Press. Medd. 60: 1759, 1952.

4) MEDOFF, A, and BAYRD, E.: Gaucher's disease in 29 cases; hematological complication and effect of splenectomy. Ann. Int. Med. 40: 481, 1954.
5) DAMESHER, W. and ESTREN, S.: Hipersplenism. Med. Clin. North Amer. 34: 1271, 1950.
6) PICK, L.: A Classification of the Disease of lipoid metabolism and Gaucher's disease. The Am. J. of Sciences. 85: 453, 1953.
7) LOGAN, W. V.: The results of splenectomy in Gaucher's disease. Surg. Gynec. and Obst. 72: 807, 1941.
8) MEROLA, L.: Ensayos de acceso a la fosa frénica. Colgajo tóraco-frénico. An. Fac. Med. Montevideo. 1: 199, 1916.
9) CONSTANTINI, H.: Valeur de l'incision combinée de l'abdomen et du thorax dans l'exploration chirurgicale de l'hypocondre Gauche. Journ de Chir. 23: 130, 1921.
10) CARTER, N.: The combined thoraco abdominal approach with particular reference to its employement in splenectomy. Surg. Gynec. and Obst. 84: 1019, 1947.
11) LARGHERO, P.: Traumatic rupture of the spleen; statistical date in 18 cases. Surg. Gynec. and Obst. 92: 385, 1951.