(Trabajo del Hospital Italiano "Umberto 1º" — Montevideo, Uruguay)

HERNIA DIAFRAGMATICA SUB-COSTO-ESTERNAL (*)

Dres. Martín Miqueo Narancio, José A. Cuocco y Walter García

Hernia diafragmática es un término común que se usa para designar el pasaje de las vísceras abdominales a la cavidad torácica a través de un orificio anormal del diafragma. Este orificio anormal puede haber tenido su origen en deficiencias de origen congénito, o bien ser adquirido en el curso de la vida por rotura traumática o necrosis inflamatoria del músculo en cuestión.

Las hernias diafragmáticas son lesiones relativamente raras si se las compara con el número muchísimo mayor de hernias que se producen a través de otros orificios en las restantes paredes abdominales. Por el contrario, su variedad es indudablemente mayor y ello es atribuíble a la formación embriológica del diafragma que deja en el mismo, partes débiles a través de las cuales se producen las susodichas hernias.

Dentro de las hernias diafragmáticas de origen congénito, la hernia llamada por algunos autores "sub-costro-esternal" es de una extraordinaria rareza. Harrington de la Mayo Clinic ha encontrado sólo 8 casos sobre 430 hernias diafragmáticas que estudia en su trabajo publicado en Surg., Gyn. & Obst., Vol. 86, pág. 735, de junio de 1948 ([1]). El caso que hoy tenemos el honor de presentar ante esta alta Asamblea es el primer caso de hernia sub-costo-esternal en adulto, proveniente de material operatorio, que se publica en el Uruguay.

(*) Trabajo presentado en la Sociedad de Cirugía el día 4 de junio de 1952.

CONSIDERACIONES GENERALES

De acuerdo con Harrington, el pasaje de vísceras abdominales a la cavidad torácica a través de orificios situados en la parte anterior del diafragma ha recibido diversos nombres, a saber: Hernia diafragmática a través del foramen de Morgagni, hernia diafragmática a través de los espacios de Larrey, sub-esternal, retro-esternal, paraesternal y hernia diafragmática anterior. Dicho autor propone el término más amplio de "hernias diafragmáticas sub-costro-esternales", desde que su aparición puede producirse ya sea a derecha, ya sea a izquierda de la línea media. Posteriormente al trabajo de Harrington ya citado, nuestro ilustrado compatriota Velarde Pérez Fontana publica su docta y exhaustiva monografía "Anatomía Quirúrgica de las Hernias Abdominales en el Niño y en el Adulto" ([2]) e incluye la hernia en cuestión entre las por él llamadas: "Hernias del Ligamento Suspensorio del Hígado", que son las hernias umbilicales, epigástricas, xifoideas, costodiafragmáticas, costo-esternales, retroesternales y paraesofágicas; las cuales, dice, se originan en el tejido celular del ligamento suspensorio del hígado y todas ellas tienen una patogenia común: el lipoma pre-herniario. Como se verá más tarde, nuestro caso viene a dar la razón a Pérez Fontana. En dicha monografía se publican las dos únicas instancias de hernia diafragmática sub-costo-esternal estudiadas en el Uruguay una, de material autópsico, perteneciente al Profesor Ernesto Quintela y existente desde 1920 en el Instituto de Anatomía de la Facultad de Medicina de Montevideo, con la característica archiexcepcional de haberse producido a derecha del ligamento suspensorio, y otra, de material operatorio en niño, perteneciente a la Clínica Quirúrgica de Niños del Hospital Pereyra-Rosell que dirige el Prof. Velarde Pérez Fontana y operada por el Dr. Curbelo Urroz.

Algunos autores discuten aún si tales hernias son de origen congénito o adquirido; pero la mayoría se declaran a favor del primer origen. Por cierto que no existe a ese nivel líneas de fusión de las diversas partes constituyentes del diafragma; por cuanto la porción anterior de dicho músculo en su totalidad deriva del septum transversum. En favor de su origen congénito

abogan la constancia de su localización, la relación constante del cuello herniario con el ligamento suspensorio que forma su saco y la frecuencia con la cual la hernia entra al tórax por el lado derecho en el punto llamado ángulo cardio-frénico. Tales eran exactamente las características de nuestro caso. Por otra parte, muy a menudo, existen otras malformaciones congénitas del colon y vísceras abdominales.

Pérez Fontana afirma que la hernia se produce entre los haces anteriores o esternales del diafragma y el último haz de la porción ascendente o haz costal que corresponde al séptimo cartílago costal. Sea como fuere, estas hernias poseen constantemente un saco herniario; lo cual demuestra que el peritoneo había cerrado la cavidad abdominal antes de que la hernia se produjera. Este saco herniario procede siempre, de acuerdo a Pérez Fontana, del ligamento suspensorio del hígado, ya sea de su hoja izquierda, que es lo frecuente, o su hoja derecha, que es lo excepcional.

La hernia diafragmática sub-costo-esternal es la más infrecuente de las hernias diaframáticas; raramente se presenta en el momento del nacimiento y en la mayoría de los casos ocurre en la edad adulta, probablemente por aumento de la presión intra-abdominal debida a diversas causas, sobre un diafragma congénitamente defectuoso.

Su sintomatología es a menudo confusa y bizarra y, como sucede en todas las hernias diafragmáticas, consta de una combinación de síntomas abdominales debido al sufrimiento de los órganos abdominales herniados, y síntomas torácicos, debidos a la presencia de aquellas vísceras en la cavidad toráxica. Frecuentemente se está en la duda de si los síntomas torácicos van por cuenta de la hernia o de otra lesión torácica pre-existente, tal como sucedió en nuestro caso. Si los síntomas son de tal entidad como para necesitar un examen radiológico, este método semiológico será el encargado de poner las cosas en su lugar; en general, mucho más puede esperarse de un examen gastro-intestinal baritado que de un examen radiológico simple de tórax; por cuanto este último mostrará una sombra torácica anormal de muy difícil interpretación. Teóricamente, el caso más difícil que pudiera presentarse sería el de un enfermo con síntomas toráci-

cos predominantes y abdominales casi inexistentes, con un examen radiológico de tórax que revele una sombra anormal de aspecto tumoral y con un examen gastro-intestinal baritado normal por existir solamente hernia epiploica sin inclusión de vísceras abdominales huecas. Se han descrito errores de diagnóstico y de procedimiento por esta causa.

El tratamiento de las hernias diafragmáticas sub-costo-esternales es, como el de todas las hernias, quirúrgico. Harrington prefiere el abordaje abdominal con reducción de las vísceras herniadas, exéresis del saco, cierre del cuello y cierre del defecto muscular que puede realizarse de diversas maneras según, sobre todo, su tamaño y la existencia o no de diafragma por detrás del esternón y por delante del orificio. A veces es necesario paralizar temporariamente el hemi-diafragma correspondiente por pinzamiento del nervio frénico en el cuello; procedimiento que no tuvimos necesidad de realizar.

En los ochos casos realizados por Harrington no hubieron muertes ni recidivas; nuestro enfermo salvó sin ninguna dificultad el acto operatorio, esperamos tener la misma suerte en su evolución alejada. Dicho período es aún muy corto y no permite sacar conclusiones por el momento.

HISTORIA CLINICA

(Observación Nº 902 B. Archivo Personal). A. E. P., oriental, de 71 años de edad, domiciliado en Montevideo. Ingresa el 5-II-952 a la Sala Carlo Sanguinetti del Hospital Italiano, por trastornos intestinales crónicos con gran adelgazamiento y anorexia.

Su enfermedad actual comenzó hace 8 meses con gran constipación; en un enfermo que anteriormente movía el vientre con regularidad, acompañada de anorexia y adelgazamiento de muchos kilos. Desde esa fecha presenta un síndrome doloroso de epigastrio y región pre-cordial, no ritmado con las comidas ni selectivo para ningún alimento. Dicho síndrome doloroso es de tipo constrictivo, se irradia a ambas bases pulmonares. Tres meses antes de su ingreso, ese síndrome doloroso se hace más intenso y toma ambos brazos, acompañado de sensación angustiosa de muerte próxima. En esa fecha llegó a pasar hasta diez días sin mover el intestino.

El inventario por sistemas sólo revela una discreta disnea de esfuerzo. Por el contrario tiene cargados antecedentes personales: Se trata de un reumático crónico desde joven; hace 4 años fué estudiado desde el punto de vista cardíaco y hace un año se le diagnóstico "infarto de

miocardio" con E. C. G. Desde hace 48 años presenta una hernia inguino-escrotal D. a la cual jamás prestó atención.

El examen clínico revela un enfermo lúcido, apirético, de buen estado general, algo adelgazado. Piel y mucosas bien coloreadas. Lengua limpia y húmeda. Garganta s/p. Dientes s/p. Cuello con discreta ingurgitación de yugulares. No existe ningún signo clínico abdominal de importancia ni a la inspección ni a la palpación. Existe sí, una voluminosa hernia inguino-escrotal D. enterocele, reductible y coercible. Punta de

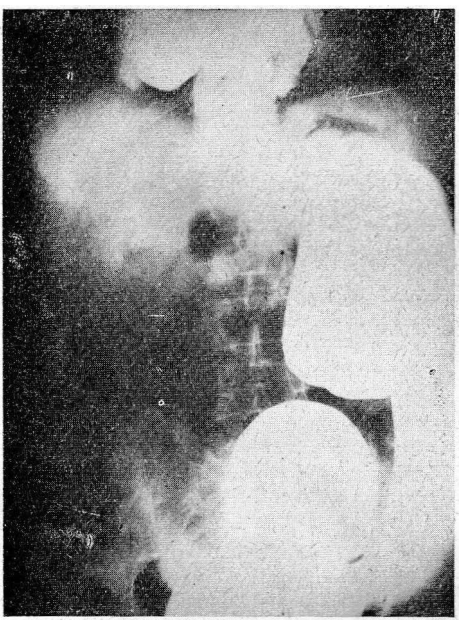

FIG. 1. — Enema baritado (frente)

hernia O. E. a izquierda. El tacto rectal no revela nada de anormal. El examen cardio-vascular revela un ritmo de 84 p.m. s/p. PMx 100 Mn 70. 1er. tono apagado y algo soplante en la punta, 2º tono, normal. Nada pulmonar ni nervioso.

Los examenes complementarios de rutina revelaron una orina, urea, Wassermann, glicemia y hemograma dentro de los límites normales.

Dos fueron los exámenes capitales en este enfermo. El examen radiológico de colon por enema baritado, Placa Nº 23128 del 6-II-952, Hospital Italiano, fué informado como sigue por el Dr. Gorlero Armas: "El enema penetra bien y rellena los diversos pasajes colónicos que no presentan mayor irregularidad, ni aún después de evacuación. Existe una hernia sub-costo-esternal derecha que lleva el colon a la región precordial colocándolo por delante de la silueta cardíaca. Dicha hernia es espontáneamente reductible"

Datos de gran importancia fueron obtenidos por el examen E.C.G.

Ya en 4-V-48 este enfermo habia sido examinado en el Consultorio del Dr. Barcia. El informe del EE.C.G. de esa fecha dice: Ritmo sinusal regular de 60 p.m. Preponderancia ventricular izquierda aumentada. Onda T francamente invertida en DI, CR4 y CF4 con aspecto coronariano. Otro examen E.C.G. del consultorio del Dr. Barcia en 9-VI-48 muestra la aparición de algunas extra-sístoles ventriculares sin variación de los otros hallazgos.

El 15-III-52 le fué practicado a este enfermo el examen Nº 2004 en el H. Italiano, informando uno de nosotros (J. A. C.) lo siguiente:

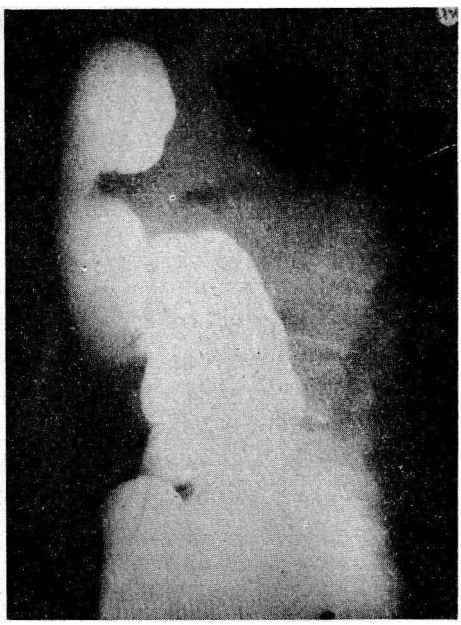

FIG. 2. — Enema baritado (perfil)

"Ritmo sinusal de 88 p.m. interrumpido por frecuentes extrasístoles de origen ventricular y de varios tipos. Ondas P y PR dentro de valores normales. Desviación del eje eléctrico a izquierda. Onda T positiva en DI, DII y DIII. En la precordial CF4 onda T negativa. Resumen: El polimorfismo de las extrasístoles sugiere un proceso miocárdico difuso.

Ante tales hallazgos, nos planteamos la duda si tales síntomas y signos miocárdicos podrían deberse a la presencia de la víscera herniada en tórax por irritación miocárdica de vecindad. Uno de nosotros (J.A.C.) no opinó así, y los hechos parecen haberle dado la razón en cuanto a que se trataba de un proceso miocárdico genuino; pues dos E.C.G. tomados, uno en el post-operatorio inmediato y otro a los 45 días de la intervención, no revelan mayor cambio sobre el E.C.G. pre-operatorio de marzo de 1952.

Con el diagnóstico clínico de: Hernia diafragmática sub-costo-esternal y posible proceso miocárdico difuso; estuvimos de acuerdo en someter a este enfermo al acto quirúrgico para intentar la cura radical de su hernia. Uno de nosotros (J. A. C.) tomó a su cargo la preparación cardíaca pre-operatoria, tarea que insumió en conjunto casi dos meses. Del punto de vista colónico nos limitamos a evacuar diariamente su intestino por medio de

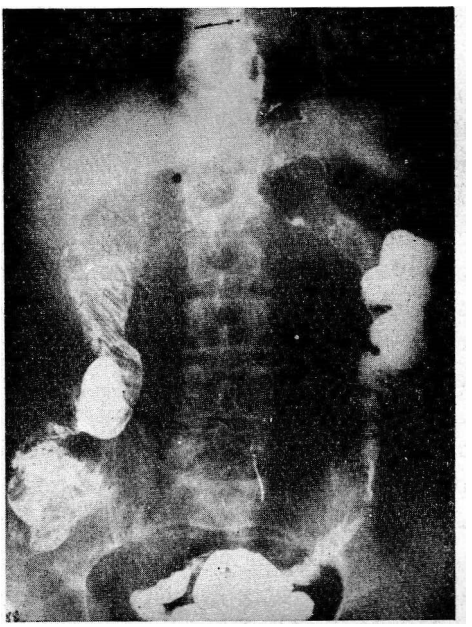

FIG. 3. — Enema baritado (después de evacuación).

lavajes y a prescribir sulfa-talidina los días previos a la operación.

La intervención quirúrgica se llevó a cabo el 31-III-952 bajo anestesia general por gases, tubocurarina e intubación traqueal; inducción por Kemithal sódico, a cargo del Dr. Caviglia. Muy buena anestesia. El equipo quirúrgico estuvo constituído así: Dr. Miqueo, Dr. García, Pte. Rivara, Sra. de Miqueo.

Se abordó el abdomen por laparotomía paramediana derecha pararrectal interna supraumbilical. Abierto el peritoneo se secciona el ligamento suspensor, comprobándose que casi todo el colon transverso con su correspondiente epiplón mayor desaparecen dentro de un orificio herniario diafragmático sub-costo-

esternal derecho. Las dos asas colónicas herniadas se encuentran dentro de un saco peritoneal formado por la hoja izquierda del ligamento suspensorio, y si bien el orificio herniario está a derecha de la línea media, el colon se despliega a izquierda de la misma rechazando hacia atrás el lóbulo izquierdo del hígado. La más minuciosa exploración intra-abdominal no revela la existencia de ninguna lesión de tipo neoplásico u otro. Con la más suave de las tracciones se reintegra el contenido herniario a la cavidad abdominal, pues no existía la menor adherencia al saco herniario. Exéresis del epiplón mayor.

El orificio herniario, que ahora examinamos cuidadosamente, tiene 5 cms. de largo por uno de ancho, no existiendo músculo diafragma contra el esternón y la cara posterior de las costillas y cartílagos costales correspondientes. Disección y exéresis del saco que, como dijimos ya, está formado a expensas de la hoja izquierda del ligamento suspensorio; el cuello es cerrado en surget. Previamente exploramos el saco herniario, comprobándose que nuestro dedo introducido por el orificio herniario no alcanza su fondo y tocándose hacia atrás el pericardio intacto y los latidos del corazón. El orificio herniario es cerrado a puntos separados de hilo de lino reforzados por un surget de catgut crómico 3 y uniendo el borde posterior del orificio a la cara posterior de la vaina del recto anterior y cara posterior del xifoides. La incisión abdominal fué cerrada por planos sin drenaje.

El enfermo no tuvo la menor molestia post-operatoria y abandonó el Hospital el 20-IV-952. Visto hace pocos días, afirma que no siente ninguna de las molestias anteriores, habiéndose corregido en parte su constipación.

Resumen. Se describe un caso de hernia diafragmática subcosto-esternal; su sintomatolgía, diagnóstico y tratamiento operatorio.

Dr. Chifflet. — Voy a hacer uso de la palabra únicamente para traducir el estado espiritual de los asistentes a esta reunión, de satisfacción por una comunicación tan completamente presentada en lo que se refiere a la observación clínica y las consideraciones de orden patológico que derivan de esa observación clínica.

Indudablemente se trata de una observación interesante bien estu-

diada, bien documentada, y que ha terminado con una terapéutica quirúrgica curativa, por lo cual es de felicitar al Dr. Miqueo.

Desde el punto de vista de la casuística de las hernias sub-condro-esternales o retro-condro-esternales, nosotros sabíamos que eran bastante escasas y los trabajos de Harrington que probablemente sea la persona que tenga mayor número de hernias diafragmáticas, la coloca en una situación muy inferior a las hernias laterales.

Conocemos los trabajos del Dr. Pérez Fontana en lo que se refiere a la posibilidad que el lipoma a punto de partida del ligamento suspensor sea la iniciación del pasaje transdiafragmático, y luego de la formación del saco peritoneal con la producción de la hernia correspondiente.

Nosotros hemos tenido oportunidad de observar algunos hechos que pueden relacionarse con esta comunicación.

En primer lugar hay una observación que creo que no ha sido publicada, de un enfermo que fué intervenido en el Hospital Saint Bois por el Dr. Hamlet Suárez, donde tuvimos oportunidad de acompañarlo. Ese enfermo había sido operado en campaña con el diagnóstico de quiste hidático de pulmón, se hizo resección costal primero, y luego tentativa de puncionar el quiste a través de las adherencias. En ninguna de esas punciones sacaron líquido hidático; en una oportunidad, gas: seguro era del colon, y en otra oportunidad se hizo un absceso que fué necesario drenar. En esas condiciones fué enviado al Saint Bois donde fué intervenido pensando en un proceso residual de un quiste hidático que hubiese sido puncionado en una de esas tentativas y en el acto operatorio aparece una hernia de este tipo, que fué necesario tratar por la vía torácica.

La noción que sacamos de ese acto operatorio que vimos con el Dr. Hamlet Suárez, fué que el abordaje de estas hernias debe ser un abordaje por vía abdominal, única hernia a nuestro modo de ver que debe abordarse por la vía abdominal, sobre todo cuando se trata de un caso como éste de un hombre de tórax abierto.

El otro hecho que voy a recordar es que en la Sociedad de Cirugía, hace dos años, el Dr. Fernández Chapela trajo una pieza anatómica cuyos dibujos salieron publicados en la Revista de la Sociedad de Cirugía, cuyas piezas están en el Instituto de Anatomía, actualmente, de gruesos lipomas pre-pericárdicos en comunicación con la grasa del ligamento suspensor a favor de la persistencia de una solución de continuidad en la parte anterior del diafragma. Es decir, que esa pieza, que fué presentada aquí en la Sociedad de Cirugía, parecería dar la razón a la posición del Dr. Pérez Fontana de que la hernia diafragmática comienza por ser un lipoma del ligamento suspensor y secundariamente abarca una hoja del ligamento suspensor y se produce la hernia.

Ahora, tenía la impresión de que las hernias diafragmáticas medianas, salen todas a la derecha del pericardio. En ese estudio anatómico del Dr. Fernández Chapela, nosotros insistimos sobre la particularidad que en la línea media anterior del diafragma, hacia arriba, responde

a la aurícula derecha, que no está en contacto del esternón, sino que está a cierta distancia del esternón, donde se insinúa el lóbulo medio del pulmón derecho y que además la poca presión de la aurícula derecha hace que al emerger en la línea mediana, todas las hernias se extiendan a la derecha y por lo tanto la radiografía de tórax da siempre la sombra a la derecha.

Y bien: tuvimos oportunidad de observar una hernia a la izquierda, en una enferma que operó el Dr. Armand Ugón y que yo ayudaba. Fué operada con diagnóstico confirmado en el acto operatorio de neoplasma de cardias. Había, además, una hernia pre-pericárdica que hacía su salida a la izquierda del pericardio; a mi modo de ver, del punto de vista anatómico, es difícil de explicar cómo encontrando un lugar fácil hacia la derecha, esa hernia que sale por la línea media, se proyecte sobre el lado izquierdo.

Nada más, señor Presidente. Mi aporte ha sido para recordar estos casos, pero fundamentalmente, para felicitar al Dr. Miqueo por su presentación.

Dr. Miqueo. — Voy a agradecer la atención con que ha sido escuchada esta comunicación, en especial al Dr. Chifflet, que ha hecho muy atinados comentarios sobre el modo de producirse estas hernias. Efectivamente, estamos completamente de acuerdo que la intervención debe hacerse por vía abdominal en estos casos. Evidentemente que es el único que he operado; no sé si otro me tocará en la vida, pero la intervención fué de una facilidad extraordinaria, pues si hubieran habido adherencias epiploicas al saco hubiera sido difícil, pero en cuanto al cierre del orificio herniario, y extirpación del saco, es una operación más sencilla que una simple herniotomía inguinal.