CANCER VEGETANTE Y DIVERTICULOSIS DEL SIGMOIDE (*)

Dr. P. Larghero Ybarz
Hospital Pasteur — Montevideo
Presentación de pieza y radiografías

La pieza y radiografías que presentamos corresponden a una observación que tiene las siguientes características poco comunes:

1º asociación de tumor vegetante y diverticulosis;

2º tipo histológico papilar, no infiltrante, del tumor; sin adenopatías;

3º sigmoide portador de estas lesiones, alojado, por deslizamiento, en una gran hernia inguino escrotal;

4º tratamiento fácil, por hernio laparotomía y resección segmentaria del sigmoide seguida de anastomosis término terminal con raquianestesia;

5º resección del saco y cura eficaz de la hernia, previa resección del testículo y

6º condición orgánica óptima del paciente, y operación bien tolerada, pese a la edad de 81 años.

A. D., 81 años. 11 Set. de 1950. Obs. 2775.

Enviado por el Dr. J. González Mullin por tumor del sigmoide y diverticulosis, estando el asa alojada en un saco de hernia inguina-escrotal izquierdo del tamaño de una cabeza de niño.

(*) Esta comunicación fué presentada en la sesión del 9 de mayo de 1951.

Hace 25 años apareció la hernia que permaneció hasta hace un año en la región inguino funicular. Hace 1 año aumento rápido de su volumen, desciende al escroto y se vuelve parcialmente irreductible, palpándose el propio enfermo una pequeña masa dura. Hace 2 meses, trastornos del tránsito intestinal, con 2 ó 3 deposiciones blandas o líquidas diarias y dolores de retortijón. No tuvo hemorragias.

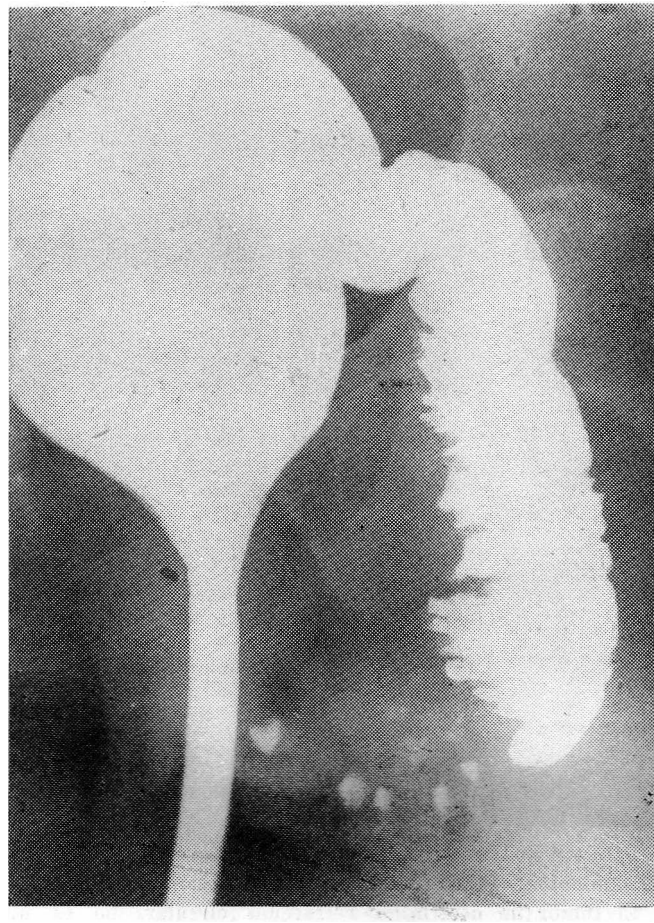

Examen. Condición general buena. Masa herniaria inguino escrotal izquierda, cuyo volumen se aprecia en la radiografía. Reducción parcial de su contenido, pero permanece en el saco una parte del intestino con un tumor firme, del tamaño de un huevo de gallina.

Resto del examen s/p. Cardiovascular normal. P. 72. P. A. 15-8.

Urea 0.25. G. R. 4.900.000. Hb. 95 %. Proteinemia 8 y 50 %. Cog. 5.30. Sangría 2.10". Orina = 17 g. ‰ de urea. 5 gr. 72 % cloruros. No anormales.

Radiografías = Ingestión y enema opaco.

Asa sigmoide ocupando el saco hernario, no reductible (hernia por deslizamiento. Diverticulosis = Imagen lacunar.

Diagnóstico: cáncer sigmoideo y diverticulosis. Preparación de rutina para resección del colon.

Operación: Raquianestesia novocaína 8 %.

Herniolaparotomía meso sigmoide adherente a la pared posterior del

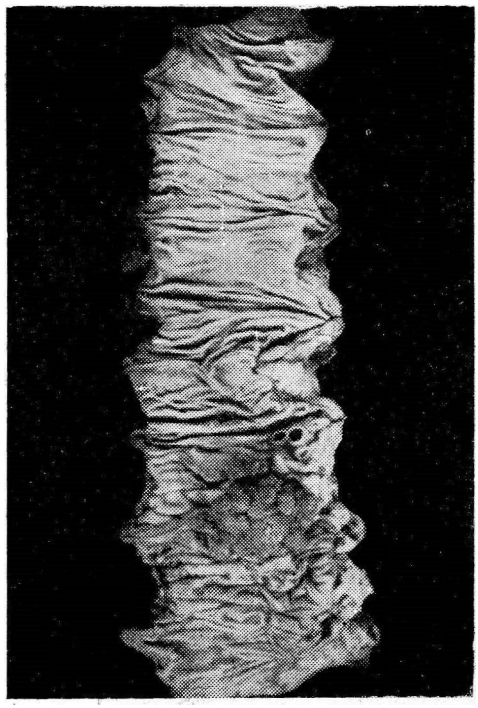

En la parte inferior del segmento resecado se observa el tumor vegetante; algo por arriba y a la derecha, orificios de acceso a los divertículos.

saco (deslizamiento); tumor elástico, con engrosamiento del peritoneo del sigmoide. El tumor no determina retracción circular, no es una virola, pero obtura totalmente la luz.

No hay ganglios en el meso. Despegamiento del sigmoide y del colon ilíaco, con liberación del acolamiento mesentérico, hasta la mesentérica inferior. Resección de 30 cm. del sigmoide con su meso y anastomosis término terminal, comprobándose la buena vascularización de ambos cabos (sutura en 2 planos al lino fino y a puntos muy próximos). Resección del saco y extirpación del testículo y cordón izquierdo, como recurso para

obtener una reparación sólida. Sutura del saco en guarda griega (como para cierre de duodeno) Bassini..

Esfinterotomía posterior submucosa. Evoluciona sin incidentes. Curación mantenida. Pared sólida.

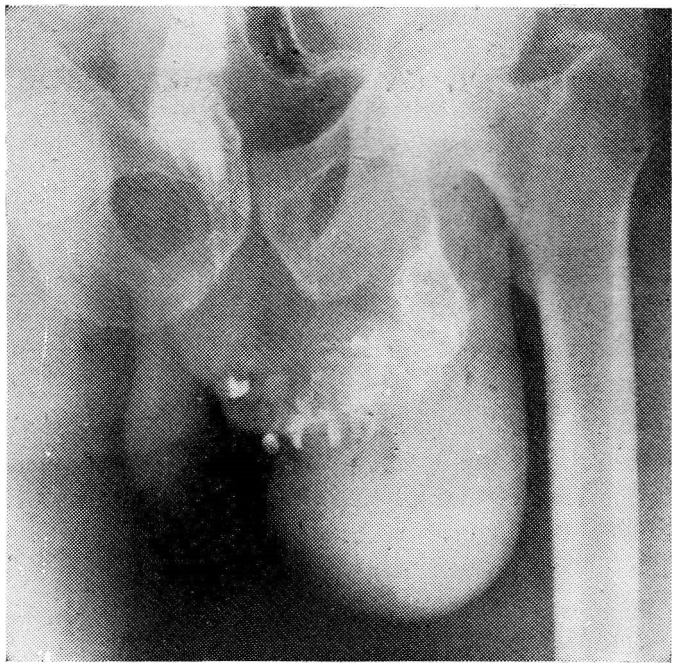

Saco herniario, imagen lacunar del tumor y residuo baritado en los divertículos.

Pieza = Tumor vegetante, a implantación sesil. Numerosos divertículos a orificio amplio.

Histológicamente Epitelioma cilíndrico papilar, no infiltrante. No se encuentran ganglios.