Servicio de Cirugía Ginecológica - Hospital Pasteur

# TUMORACION FISTULIZADA DE LA GLANDULA MAMARIA CURADA CON LA HORMONA FOLICULAR (*)

Antonio María Harán

Revisando nuestra última casuística de afecciones mamarias correspondiente a los años 1943-49, hemos hallado 120 observaciones todas ellas correspondiendo a casos que han podido plantearnos un problema diagnóstico: es decir, que no hemos tenido en cuenta ni los abscesos, ni los eczemas del pezón, ni aún los neoplasmas avanzados, cuyo interés puede ser sólo terapéutico. No vamos a exponerla pero dado el estado bastante confuso de la patología mamaria actual hemos creído útil desglosar algunas de esas observaciones que muestran aspectos poco comunes o poco conocidos de esta patología tan especial.

No puede dejar de llamar la atención de que siendo la patología mamaria tan variada y tan compleja, para la mayoría de los autores parece como si ella terminara allí donde termina la cancerología. Y sin embargo, no porque una enferma sea portadora de una afección no neoplásica deja de tener derecho a un diagnóstico y a un tratamiento adecuado, que muchas veces podrá evitarle lo que con frecuencia ocurre: una mutilación inútil.

Como todos saben hay una patología de la glándula mamaria que se la llama funcional y cuya patogenia es casi siempre endocrina. Es sumamente frecuente. Ahora bien, esta patología funcional puede presentar, semiológicamente hablando, una analogía tan grande con la patología orgánica, que en todo momento esta-

(*) Esta comunicación fué presentada en la sesión del 30 de agosto de 1950.

remos obligados a establecer una discriminación diagnóstica permanente, sea cual fuere la forma en que la afección se presente. Y aquí radica el problema: porque el seno que duele, o segrega, o se tumoriza puede padecer de una afección orgánica o funcional o, lo que complica más el diagnóstico, de ambas a la vez. Surge, pues, como consecuencia, que una manera de conocer bien la una es conocer también la otra.

Limitándonos por el momento a las tumoraciones mamarias nosotros encontramos que de cada 10 tumoraciones de seno, por lo menos 4 no son verdaderos tumores, ni benignos ni malignos. Estas cifras pueden variar según las estadísticas y no hay que darles más valor que el que tienen, pero es una verdad clínica que ese campo tumoral no neoplásico está dominado, si eliminamos formaciones raras, por lo que habitualmente se llama la mastitis quística crónica, aunque no predomine siempre en ella el elemento conjuntivo, ni siempre sea quística, ni siempre sea crónica. Se engloba habitualmente en ella una serie de lesiones cuyas patogenias no son las mismas, pero á las que se ha tratado de encontrar un común denominador en ciertos caracteres macroscópicos e histológicos, para cuyo intento de sistematización se han gastado mucha tinta e infinidad de nombres.

¿Cuál es el estado actual del diagnóstico y tratamiento de las mastopatías funcionales en su forma tumoral? Muy confuso, y Ahumada en 1947 declaraba que es desconsolador. Los trabajos ulteriores no han aportado novedad alguna, y podríamos citar como característico del momento actual las conclusiones de un trabajo americano de este año 1950 en el cual se aconseja la escisión de la lesión para eliminar la posibilidad del cáncer, pero advirtiendo que no es un método curativo. Y sin embargo, como decíamos, esas enfermas tienen derecho, dentro de lo que es posible actualmente, a un diagnóstico y a un tratamiento curativo. Ese tratamiento, en lo fundamental, deberá hacerse por medio de las hormonas: y esto nos obliga a agregar una breve consideración. Los cirujanos han mostrado una gran prevención y han protestado contra el uso indiscriminado de la terapéutica endocrina en las tumoraciones mamarias. Desgraciadamente es imposible negar la gran parte de razón que les asiste. Por esa causa muchas veces ha llegado al cirujano un carcinoma que pudo ser

operado con esperanzas de éxito 6 u 8 meses atrás, y que debido a un tratamiento hormonal mal indicado perdió la única oportunidad de una intervención eficaz. En ese sentido toda prudencia no podrá ser nunca suficientemente encarecida: hay que saber cuándo se pueden emplear las hormonas, cuál es la que está indicada, y sobre todo, qué efectos se pueden y se deben exigir de su empleo.

Concretándonos al caso particular de la hormona folicular, más comunmente llamada foliculina, y considerándola como posible agente terapéutico de las mastopatías, debemos decir que la opinión general le es poco favorable, cuando no contraria, no faltando la de Marañón que ya hace unos años puso el peso de su autoridad en el platillo de la condena. Este modo de ver, cuya causa creemos conocer, se ha generalizado en tal forma que aún en los prospectos editados por los grandes laboratorios productores de hormonas para la publicidad médica, se aconseja utilizar en las mastopatías la hormona masculina y no la femenina. Nosotros nos apresuramos a declarar que no tenemos una hormona preferida: que todas nos son útiles; pero que ante cada caso clínico tratamos cuidadosamente de elegir la que creemos indicada, y esa orientación la extraemos, como es lógico, del diagnóstico previo.

Hechas estas consideraciones previas pasamos a relatar nuestra observación:

H. C. 30 años. Nos consulta el 26 de mayo de 1945 por una tumoración dolorosa del seno derecho. Hace dos meses comenzó a sentir dolores notando una pequeña tumoración mediana, dos dedos encima del pezón, que fué creciendo bastante rápidamente hasta llegar a su tamaño actual. Asistida desde el comienzo en una Sociedad Mutualista fué enviada, en largo peregrinaje, de médicos a cirujanos y viceversa, siendo tratada con glándula mamaria y aplicaciones sucesivas de calor y hielo, sin resultado. En esa forma han transcurrido estos dos meses.

El examen mostraba una tumoración triangul r (Fig. 1) con base superior y vértice inferior que terminaba en el borde superior de la aréola, con 8 cms. de altura por 5 cms. en su parte más ancha. El enrojecimiento cutáneo con edema discreto, y la sensibilidad moderada mostraban que se trataba de un proceso infectado. La tumoración terminaba en bordes algo gruesos y se continuaba con tejido normal. La palpación retromamaria negativa mostraba que el proceso estaba limitado a la cara anterior de la glándula. Pezón seco. Pequeño ganglio axilar casi indoloro. Pero a pesar

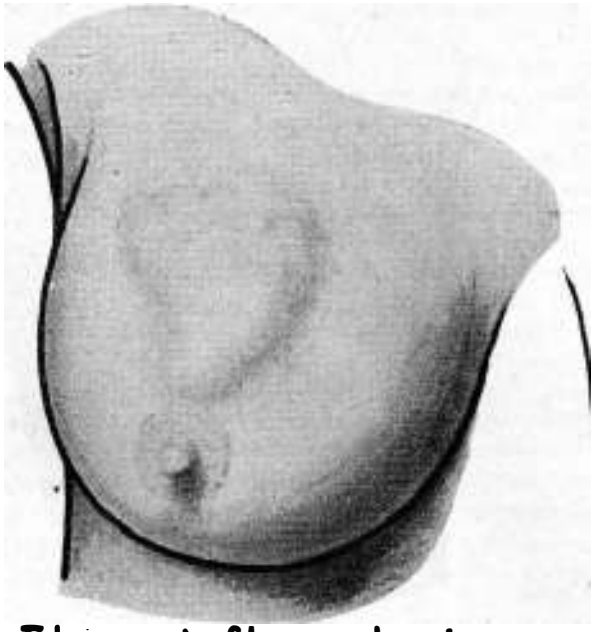

Etapa inflamatoria

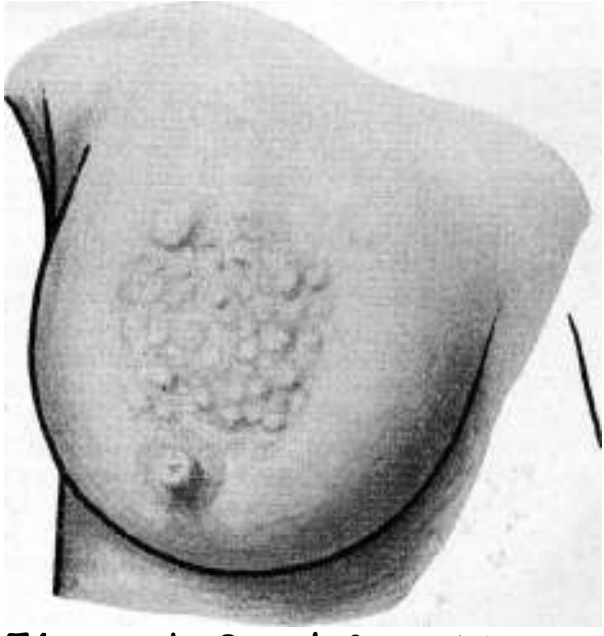

Etapa de Quistificación

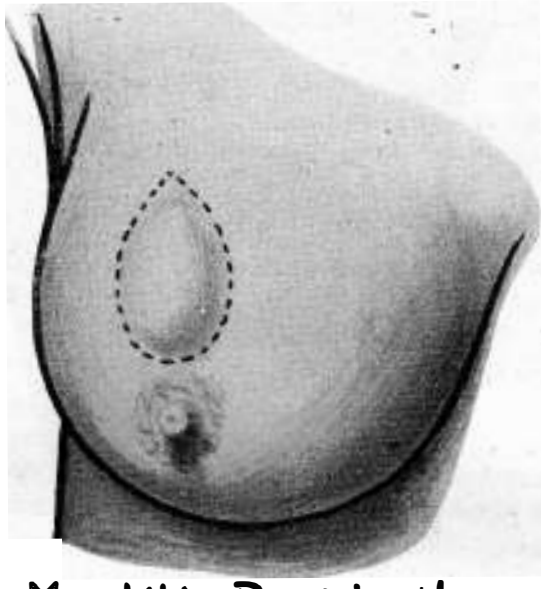

Mastitis Residual

de la relativa induración inflamatoria la palpación permitía apreciar un tejido mamario netamente granuloso, como si estuviera constituído por pequeños chumbos. Este dato era importante porque nos mostraba que no todo era mastitis sino que había una reacción del parénquima glandular mamario que no podía explicarse por la infección.

Madre de 2 hijos, no estaba en período de lactancia, sus menstruaciones eran normales y no hallamos el menor signo de disfunción ovárica. De todos modos semiológicamente teníamos dos elementos: el infeccioso y la reacción glandular que podía indicar un proceso endocrino. Como la enferma venía de curarse de un forúnculo en una mano y tenía otro en evolución en la otra, quisimos descartar la posibilidad de un absceso profundo mamario practicando una punción que fué negativa. Sin embargo, como veremos, el absceso existía. Por otra parte recordando la vieja frase: "Cuidado con una mastitis que dura más de 2 semanas", y queriendo descartar un carcinoma agudo realizamos una biopsia que resultó incompleta debido al edema, siendo su resultado: "Proceso inflamatorio agudo supurado. No hay parénquima. Glándula sudorípara".

Ya más tranquilos iniciamos el tratamiento con vacuna antipiógena y 18 días después la masa había disminuído de volumen, pero al desaparecer gran parte del edema se hizo más evidente una numerosa serie de gránulos o nódulos como chumbos pateros, con una nitidez tal que los más grandes llegaban a hacer relieve bajo la piel. Estábamos, pues, ante una reacción glandular que se venía acentuando, y no conjuntiva; y entonces por primera vez escribimos el diagnóstico semiológico correcto: "Quistificación glandular infectada". Aun ignorábamos el patogénico.

Convencidos ya de que estábamos ante un proceso de origen endocrino y que, como es lo habitual, debíamos buscar la causa en un desequilibrio ovárico, volvimos a interrogar a la enferma con resultado negativo. Sólo recordaba un corto período de menorragias, 6 meses atrás. Realizamos entonces un estudio de la citología vaginal encontrando un déficit neto de estrógenos, uno de esos déficits ocultos que con cierta frecuencia provocan síntomas extragenitales. Orientados sobre la probable patogenia del proceso que indicaba la necesidad de tratarla con hormona folicular, decidimos, sin embargo, esperar, interesados en la evolución de esa quistificación y preguntándonos si se detendría o llegaría a mayor tamaño.

Desde ese momento asistimos sorprendidos a la progresión casi aguda de esos numerosos quistes, teniendo la impresión que toda la glándula iba a participar de esa transformación. La piel que recubría los quistes más grandes, distendida, comenzó a tomar una coloración rojo-vinosa, y el 28 de junio, casi al mes de haberla visto por primera vez, se fistulizaban dos quistes: uno, inferior, al nivel de la incisión de la biopsia, y otro superior, al que habíamos puncionado dos días antes retirando ½ cm. de líquido seroso opalescente. Ambos quistes seguían segregando. Detrás de ellos venían evolucionando muchos otros que ya comenzaban a alterar la coloración de la piel. En ese momento tomamos las fotografías. Era llegado el momento de iniciar el tratamiento.

Queremos, antes de proseguir, insistir en dos hechos: si ese seno fistulizado hubiera llegado a nuestras manos por primera vez en esa etapa de su evolución, es difícil que no nos hubiéramos planteado la posibilidad de un proceso tuberculoso o específico. En segundo lugar, si hubiéramos planteado el tratamiento con criterio estrictamente quirúrgico, sólo hubiera cabido realizar una mastectomía amplia como única garantía contra posibles quistificaciones ulteriores.

Antes de iniciar el tratamiento con foliculina decidimos realizar una última experiencia, porque en el terreno movedizo de la patología hormonal, donde cada autor parece que cura con su hormona predilecta, se debe tratar de demostrar que la terapéutica supone un diagnóstico previo y que sólo la hormona que está indicada es la que puede curar. Y recordando las observaciones de Desmarets y Capitan que en lesiones quistificadas parecidas habían empleado con éxito la hormona masculina, quisimos ensayarla contra toda lógica clínica, si es que la hay, para confirmar nuestras ideas y descartar toda posibilidad de que, por causas que pudiéramos ignorar, pudiera ella ser eficaz. La inyección de 10 miligramos de Perandrén tuvo un efecto agravante: la secreción de los quistes fistulizados aumentó, lo mismo que una cierta tensión dolorosa que provocaban los quistes en evolución.

El 17 de julio recibió un miligramo de Estradiol. El efecto fué casi inmediato. A las 48 horas la curación estaba casi seca: los quistes apenas habían drenado, y la molestia dolorosa motivada por la presión de los quistes en evolución, desaparecida. Estradiol, un miligramo. Dos días después, el quiste inferior, seco, cerrado; el superior, presenta una costra que arrancada deja salir un poco de sangre y apenas líquido. No ocurrieron nuevas fistulizaciones. El 26 de julio, a los 9 días de tratamiento y después de recibir tres miligramos de hormona folicular, notamos: disminución evidente de la masa tumoral; fístulas cerradas; los demás quistes, apenas perceptibles.

Al mes de tratamiento y habiendo recibido en total 10 mgrs. de dipropionato de estradiol, no quedan ni quistes ni fístulas. Pero nos damos cuenta entonces que queda una tumoración residual, apenas una tercera parte de la primitiva, indolora, sin quistes, que está constituída por tejido inflamatorio y que escapa a la acción de las hormonas. El 22 de agosto operamos, resecando en gajo de naranja esa pequeña tumoración, incluyendo la piel. Al llegar a la proximidad de la aponeurosis pectoral hallamos un pequeño absceso profundo que contenía 15 gramos de pus. Pequeño drenaje. Cierre por primera. Alta al 5º día.

Sin embargo, nuestra labor no había terminado. Pocas semanas después la enferma comenzó a mostrar, con toda evidencia, síntomas de insuficiencia ovárica, lo que nos hacía temer una recidiva en ese o en el otro seno. Durante 14 meses seguimos su evolución bajo la eficaz acción de la hormona folicular. Dos años después, en 1947, nos escribió desde Europa, confirmándonos que su curación se mantenía.

Esta es nuestra observación, a la que le asignamos un valor doctrinario porque muestra, en contra de las ideas corrientes, que la hormona folicular puede estar indicada en ciertas tumoraciones mamarias dando pruebas de una eficacia indiscutible. La existencia de estas tumoraciones por déficit ovárico y curables por la hormona correspondiente no constituye un hecho excepcional. Lo venimos comprobando desde hace muchos años y poseemos un buen número de observaciones, algunas de ellas verdaderamente espectaculares en cuanto a las circunstancias que han precedido a su curación. Si no las hemos dado a conocer ello se debe a la dificultad de documentar objetivamente estos hechos: esas tumoraciones curan, desaparecen y no dejan rastros; y si hemos hecho una excepción con la que venimos de exponer es porque sus características tan extraordinarias nos han permitido objetivarla, si no satisfactoriamente, por lo menos dentro de lo que nos fué posible hacerlo.

Respecto de nuestra observación quisiéramos insistir sobre algunos puntos. En primer término la posibilidad de que ciertas insuficiencias ováricas puedan pasar fácilmente inadvertidas y su capacidad de exteriorizarse por medio de manifestaciones extragenitales las más alejadas o inesperadas. Si en este caso la localización fué mamaria, en otros ha podido ser vesical, nasal, el dedo de un pie u otro órgano. Es el caso de decir que una de las maneras de llegar al diagnóstico es pensar en su posibilidad. También quisiéramos insistir en el aspecto multiforme de estas tumoraciones funcionales. Morfológicamente escapan a toda sistematización. Esa sistematización, sin embargo, ha sido intentada, antes y ahora, y ese intento ha sido y es uno de los motivos de la confusión que existe en esta patología, donde la riqueza de denominaciones sólo traduce el vano intento de querer fijar imágenes fugaces, cambiantes y sin significación clínica; porque, digámoslo claramente, la morfología de una tumoración funcional de seno no puede orientarnos hacia la patogenia; y conocer la patogenia es tener el diagnóstico. Es en ese sentido que debemos reconocer que ninguna de las lesiones que presentó el seno de nuestra enferma, anatómicamente consideradas, posee la menor especificidad en cuanto a la causa que las motivó, y aun, esa quistificación tan espectacular, casi aguda, desarrollada

en días, pudo ser menos aguda, pudo ser crónica, pudo, incluso, no existir, sin que por ello nuestro diagnóstico hubiera debido variar. Por el contrario, podría darse el caso de que mañana nos encontráramos con otra lesión semiológicamente análoga en la cual, sin embargo, hiciéramos un diagnóstico distinto y una terapéutica diferente. No sé si me explico con claridad: se trata de problemas que no son siempre simples y para cuya solución no nos bastará el examen local de la glándula, sino que tendremos que interrogar a la mujer como organismo sexualmente diferenciado: se trata en realidad de un diagnóstico de Patología Femenina.

Los tratados modernos sobre enfermedades de la mama, y me refiero en especial al de Geschickter, dividen las mastopatías tumorales en dos grupos, haciendo de cada uno de ellos un capí-tulo distinto: la adenosis o enfermedad de Schimmelbusch y la enfermedad quística. Yo no conozco con exactitud el grado de aceptación que dicha clasificación tiene entre los cirujanos, aun-que la veo utilizada con cierta frecuencia, pero convendría pre-guntarse si se trata de dos afecciones distintas. Por otra parte, yo me pregunto: cuando se ha extirpado toda o parte de una tumoración de seno y el histólogo contesta: adenosis, ¿se sabe algo más sobre el origen del proceso, excepto de que no es o no hay degeneración maligna? Y si la afección recidiva o continúa evolucionando en el mismo seno, o en el otro, ¿qué orientación podrá lograr de esa denominación para detenerlo? Su único re-curso será seguir extirpando las lesiones, es decir mutilando, en muchos casos en que el conocimiento de la fisiopatología del pro-ceso hubiera podido detener el bisturí.

Con criterio estrictamente quirúrgico yo pude operar esta enferma en su etapa quística y hubiera podido después mostrar a Uds. hermosas microfotografías de la llamada enfermedad quística del seno. ¿Era una enfermedad quística, entidad patológica? No, el valor científico de esa observación hubiera sido nulo. En efecto, realizamos el estudio histológico del trozo de mama extirpado, que mostró lo siguiente:

"El proceso inflamatorio evoluciona hacia la cronicidad con formación de múltiples abscesos. Hay en el parénquima glandular una neta hiperplasia simple, no tumoral, es decir, lobulillos au-

mentados de volumen por multiplicación del número de acinus en una mama fisiológicamente en reposo (no hay gravidez). En síntesis, la lesión fundamental no es d orden tumoral y debe catalogarse como hiperplasia simple, con un proceso inflamatorio inespecífico sobreagregado" (Grosso).

Como vemos ha habido desaparición, aun microscópica, de la quistificación; y esa hiperplasia simple es lo que constituye

fundamentalmente la llamada adenosis. En consecuencia, lo que pude presentarles a Uds. como enfermedad quística podría presentarla ahora como una adenosis. Semiológicamente fué lo primero; histológicamente, después de tratada, sería lo segundo, y podría agregar que casos no tratados, motivados por la misma patogenia también me han mostrado adenosis, como pudieron mostrar quistificación. Esta dualidad diagnóstica no debe extrañarnos, porque se trata de diagnósticos morfológicos, y la morfología macro o microscópica de estos procesos depende de accidentes tróficos y no de una característica específica. El verdadero diagnóstico es el patogénico y él mostró que esa tumoración de mama se debía, aparte de la infección sobreagregada, a un déficit estrogénico del ovario, o dicho más concisamente, era una tumoración hipoestrogénica de la mama.

**Dr. Ardao.** — Yo tendría interés en saber el diagnóstico anatómico del proceso, Dr. Harán. ¿Ud. lo rotula como adenosis?

**Dr. Harán.** — Yo leí: examen anatomo-patológico: hiperplasia simple.

**Dr. Ardao.** — Porque de la evolución clínica del caso y de los datos

anatómicos, la impresión que yo recojo, no estoy seguro si he entendido bien, es de que este proceso puede ser un proceso inflamatorio agudo.

**Dr. Harán.** — Agregado.

**Dr. Ardao.** — Proceso inflamatorio agudo con necrosis y fistulización, es decir, un absceso que fué tratado primero hormonalmente con cicatrización y posteriormente con resección quirúrgica.

Por otra parte, en la micro-fotografía presentada, no es de ninguna manera claro el proceso quístico ni el proceso de adenosis. La adenosis de Schimelsbuch tiene otra histología. Es otra cosa. Y a mí me ha parecido ver, lamento que sean tan deficientes las micro-fotografías (sumamente deficientes, y cortes muy gruesos), me parece ver, digo, una formación inflamatoria folicular, de tal manera que dicho con el respeto debido, si yo tuviera que resolver este caso, pienso que hasta pudiera tratarse de un proceso tuberculoso. Ahora bien, de cualquier manera creo útil esta presentación, que ha renovado aquí el problema sumamente importante de la mastitis de Reclus, alrededor de la conducta terapéutica que tienen los médicos y los cirujanos. Eso es solamente lo que quería decir.

**Dr. C. Stajano.** — Lamento haber llegado tarde sin haber oído esta comunicación, porque toca una cuestión que es de real interés bajo el punto de vista clínico y bajo el punto de vista terapéutico. Creo que se ha referido a una adenosis del seno, en su forma de enfermedad quística y de una serie de procesos que tienen una común unidad originaria, pero ha hablado, sobre todo, del tratamiento con estrógenos.

Por lo pronto, creo poseer una casuística grande que no he traído aun a la Sociedad de Cirugía, porque he tenido otras cosas que me han interesado en determinado momento y la he dejado siempre para otras sesiones. Es evidente que la clínica nos ha enseñado que la actividad estrógena y los productos foliculínicos, tanto naturales como sintéticos, son activantes del desarrollo mamario, tanto en sus epitelios como de su orden intersticial, al punto que en este momento en que se hace uso y abuso de la medicación estrogénica y foliculínica en forma empírica e inadecuada y otras con una indicación formalísima, nosotros estamos viendo una patología mamaria frondosa en las clínicas y en las policlínicas. Así como en la clientela particular, y que es exclusivamente provocada por esta medicación. Hay enfermas que consultan por una fluxión activa de su glándula mamaria, con síntomas dolorosos mastodinias y mastalgias; mastalgias exacerbadas en el período pre-menstrual y agravadas por la medicación foliculínica. No alcanzan a comprender esto los que la utilizan, no digo los que usan la buena indicación sino mucha gente que la utiliza con mala indicación. Es legión de enfermas que vienen a consultar por la mastralgia pre-menstrual, con signos de hiperfoliculismo por la medicación. La supresión de la medicación estrogénica o foliculínica mejora o suprime ese exceso de activación mamaria, lo que indica que la medicación estrogénica obra ya sea sobre los vasos, ya sobre activando los epitelios;

ambos determinan desde esos estados patológicos, fluxionares y reversibles.

Bajo el punto de vista de la serie de tumores benignos, conviene que se excluyan los capítulos de las mastitis crónicas. Considero que debe desterrarse esa denominación vieja, del siglo pasado, sólo correctamente utilizable para englobar en ella al galactocele y al absceso crónico del seno.

Las mastitis hormonales, entre las que está la enfermedad de Reclus, es una modalidad morfológica, que como decía bien el Dr. Harán es la modalidad quística de la fibroadenosis del seno. Esa enfermedad quística, esa enfermedad crónica que nosotros hemos visto tantas veces, ¿cómo la tratamos todos los aquí presentes? Pregunto al Dr. Harán: ¿qué le hace para tratarla? Se oye decir: vamos a esperar y ver si degenera o no degenera. Puedo recordar una infinidad de casos y a ese respecto recurro a los conocimientos que estuvieron en boga en cada época. Aun hoy frente a una enferma de Reclus no se sabe qué hacer, y creo que no hay ningún tratamiento médico que yugule esa enfermedad quística del seno. Cuando hace unos cuantos años se veía una mastopatía tipo Reclus, glándulas tumefactas y llenas de chumbos, sin que se pudiera hacerle absolutamente nada, las contemplábamos años y años.

Yo quiero adelantar que en el momento puedo ofrecer algo que vengo observando sin publicar nada desde hace 20 años. No quiero decir vaguedades, quiero traer hechos, traer documentos, y es precisamente todo lo contrario de la medicación estrogénica. Pretendo hacer algo que yugula la secreción excesiva de ese ovario hiperfoliculínico determinante de la enfermedad quística del seno como de todas las formas adenósicas del seno que son al fin fluxiones hormonales. Lejos de utilizar la medicación foliculínica o estrogénica, utilizo la medicación frenante de la foliculina, frenante de la función folicular mediante la glándula tiroides y actualmente llego a más: llego a hacer tratamiento quirúrgico, no de extirpar los quistes mamarios, que pueden ser innumerables, porque uno saca uno y quedan veinte, treinta o cuarenta, sino que actúo sobre el ovario, y actuando sobre el ovario en la forma que expresaré cuando traiga los documentos clínicos e histológicos, una forma de poder sustentar seriamente un concepto nuevo en su publicación —pero viejo en nuestro ajetreo diario de la Clínica— después de 20 años de orientación y observación.

En este sentido no quiero insistir más y sólo quiero dejar constancia de que no podemos estar de acuerdo con el Dr. Harán, puesto que él es partidario de la medicación estrogénica de acuerdo con ciertos autores a los que no pude comprender nunca. He visto todo lo contrario en la Clínica y he visto en el mismo sentido lo contrario en los procesos provocados experimentalmente.

Tan es así el papel del ovario en exceso de secreción estrogénica, que me acuerdo de una enferma que operé por cáncer del seno, tenía el otro seno normal, pero un buen día vino la enferma con una afección hormonal terrible del otro seno y había sido operada en el ínterin del bajo vientre habiéndole el cirujano dejado un ovario residual y ella decía: "Me sacaron

todo". Bueno, yo me dije; ¿por qué mecanismo esta enferma está haciendo esto? La foliculina en dosis brutales, había provocado esa fluxión mamaria, haciendo pensar al principio en un cáncer bilateral del seno; suprimí la foliculina y desapareció todo como por encanto. Es uno de los tantos casos que recuerdo al pasar, pero podría traer en cantidad con evoluciones e historias de 25 años consecutivas y continuadas.

Concretando, pues; la Sociedad de Cirugía tiene otras cosas para escuchar; la medicación estrogénica es, a mi juicio, un capítulo que requiere el concurso de todos. Yo traeré mis fundamentos, sobre su acción útil y su nocividad. Mostraré no solamente cuando no cura, sino cuando empeora y cuando no hay, provoca. Me refiero a la fibroadenosis sin llegar a la fase de cancerización que es una cosa distinta y que sería consecuencia de una medicación prolongada muy abusiva y que en las dosis humanas prácticamente no se alcanza.

**Dr. F. Etchegorry.** — Yo no pensaba tomar la palabra en este asunto, porque hay que venir muy bien documentado, pero voy a contestar a una pregunta del Dr. Stajano, y sobre todo dado que éste, en su entusiasmo anti-hormono-ovárico, exagera un poco la nota, y no tiene en cuenta algunos factores que ahora empiezan a pesar en la balanza y que explican las aparentes contradicciones de antes.

Primero, voy a contestar la pregunta del Dr. Stajano sobre el tratamiento de mastitis quística tipo Reclus, que creo dicho sea de paso no sea una sola entidad nosológica. Tengo en este momento cuatro casos que he podido seguir: uno lo atiendo desde hace siete años; lo veo corrientemente. ¿No le he hecho nada como dice el Dr. Stajano? No. Es una enferma de 45 años (caso 1); típico, características de hiperfoliculemia, sin disputa alguna, lo que le da razón al Dr. Stajano; hubiera sido un error tratarla por foliculina; después les diré lo que le hice, mejorando totalmente.

El segundo caso es una enferma que se calca sobre la primera: es exactamente igual; tiene también 45 años; 7 años de evolución. Está perfectamente bien; lástima que por la clase de enfermas de que se trata, no las pueda traer a la Sociedad.

La tercera es una paciente que la vieron algunos otros cirujanos; no está presente ninguno de ellos; me toca muy de cerca; también tiene esta señora una hiperfoliculemia; fué tratada distinta a las dos primeras, con propionato de testoterona; regresó bastante bien, no digo regresó completamente porque aun guarda algún tumorcito y dolores.

La cuarta es una enferma histerectomizada totalmente, según ella, — yo no he podido controlar el dato, — por un distinguido ginecólogo, y que tiene 39 años de edad; la tengo muy a mano y puede decirse que la sigo a diario. Ha hecho mastitis de tipo Reclus. Son pues cuatro enfermas de las cuales podría rehacer la historia.

Bien, salvo la del propionato de testoterona, las restantes fueron tratadas con comprimidos de glándula mamaria; es un viejo tratamiento

que aquí a nadie ha dado resultados; tan es así que todo el mundo se ríe de mí cuando digo que lo utilizo; será la glándula mamaria, será la tranquilidad de no tener nada grave, será por lo que se quiera, pero el hecho es que las enfermas van mejor; dos curadas completamente, y una tercera (la histerectomizada de 39 años) prácticamente también curada; sólo le quedan unas pequeñas granulaciones y han desaparecido los dolores.

Ahora bien; el Dr. Stajano generaliza algo exageradamente a mi modo de ver; tiene absoluta razón cuando dice que en toda mujer en edad sexual activa, es decir antes de la menopausia, la foliculina empeorará una mastitis quística. Pero, cuando ha llegado la menopausia, y quizás más aún, unos años después, a los 55 o 60, por un mecanismo que ignoro, también pueden aparecer mastitis; quizá a estas enfermas, la foliculina no las empeore. Se me ocurre esto por una razón muy simple. No sé por qué los médicos siempre piensan que las afecciones tipo Reclus del seno, aparecen solamente antes de los 45 años. Más allá de esta edad, el diagnóstico y la terapéutica se simplifican. Como ya la parte estética entra menos en juego, se hace una operación radical y así se termina el problema. Luego el examen anatomo-patológico de la pieza, cuando se hace, no confirma la malignidad. Lamento que no esté el Dr. Larghero presente, pues nos podría decir hasta qué punto es exacta una versión que corre por ahí, en la que se dice que habiendo efectuado una revisión de piezas de mastectomía, encontró un 50 % de errores de diagnóstico, lo cual significa también un porcentaje grande de intervenciones no justificadas.

Ahora bien; en esas enfermas que hace años están en la menopausia, ¿les hace mal la foliculina? No opino igual que el Dr. Stajano; diré por qué. En los cánceres del seno y sobre todo en sus metástasis óseas, la hormonoterapia obra de distinta manera antes o después de la menopausia. Antes, se debe dar testosterona; después, foliculina. Lo peligroso es invertir los términos, vale decir, dar foliculina en las jóvenes o testosterona en las viejas. Sobre esto hay acuerdo absoluto en todas las escuelas. Además, esto también significa que cuando se habla de enfermedades del seno hay que señalar algo fundamental, según mi entender: la edad del sujeto y si menstrúa o no. Creo que de esta manera se salvarán algunos malos entendidos.

Ahora insistiré sobre un punto en el cual estoy en desacuerdo con los Drs. Stajano y Harán, y que no tiene nada que ver con la índole científica del tema en cuestión. Ambos insisten sobre el tiempo que pierden las enfermas con tratamientos hormonales y echan todo el fardo muerto sobre los colegas médicos de sociedad y de cabecera que las han visto antes de recurrir al Cirujano. Como en otras oportunidades quebraré una lanza en favor de mis colegas no especializados. Jamás, en esta parte de la anamnesis hago caso a la enferma, sobre todo cuando se trata de mujeres jóvenes. La extirpación de un seno constituye en ellas, un verdadero problema psíquico. Ha hecho muy bien el Dr. Harán en hacer resaltar esta característica. Este problema es serio; diría aún más: ni los hom-

bres pueden escapar a él. Citaré el caso de un personaje criollo que muchos de Vds. conocieron, que le reprochaba al Cirujano que le había realizado la mastectomía, una mutilación sin previo aviso. "El Dr. X, me narraba, creí fuera mi amigo; sin prevenirme, me ha mutilado; eso es una traición. Ya no soy más un sujeto normal". Es claro que por lo que se vé, tampoco antes era muy normal que digamos, pero sus fallas habían pasado inadvertidas: la operación las puso de relieve. Ahora, si en un hombre de edad, la extirpación de una glándula inútil causa tal efecto, lógico es suponer el que debe causar en una mujer joven, presumida, y a la cual, por muchísimas razones válidas, le interesa conservar la integridad de su cuerpo. Buscará de evitar la operación hasta que se dé cuenta que no hay otro camino para elegir, y por una razón muy humana, echará la culpa de esa tardanza, sobre las espaldas del primer médico que la vió, y cuyo consejo por lo general, se ignora. Por eso pediría a los colegas que antes de abrir juicio sobre otros médicos, les dieran un telefonazo y comprobaran si era verdad o mentira lo manifestado por la enferma. Quizá entonces nos dejáramos de hablar de tratamientos que no han sido prescriptos, no rebajando por lo tanto, la capacidad de distinguidos profesionales.

**Dr. Harán.** — Agradezco a todos los que han intervenido en esta discusión, pero me va a ser un poco difícil contestar al Dr. Stajano.

El Dr. Stajano piensa igual a como pensaba Marañón cuando en el año 1940 decía: "Por lo menos teóricamente, creo que toda mastitis quística crónica del seno debe ser considerada como hiperfoliculinémica y decididamente aconsejamos la no adopción del tratamiento por la foliculina."

Y al mencionar sólo esto, no me quiero extender al problema que planteaba relativo a la posible provocación del cáncer.

Bien. Como no es el único caso que voy a traer, y próximamente, conforme se me dé oportunidad, presentaré una observación de tumoración de seno post-histerectomía, que son hechos frecuentes, trataremos de completar un poco nuestra manera de pensar.

Ahora, sobre la pregunta concreta de cómo procedo yo frente a un Reclus comenzaré por decirle que ya casi no sé qué es a lo que se llama Reclus, pues esa denominación engloba una cantidad de tipos clínicos.

Pero no cabe duda de que hay un tipo de quistificación esclerosa del seno, que son esos casos que figuran en los libros con hermosas láminas en colores, mostrando los famosos "quistes azules en domo" de Bloodgood. Pues bien, estos casos no obedecen a la terapéutica hormonal debido a la esclerosis. Yo los reseco parcialmente para examen, por tranquilidad de conciencia ante el temor de que pudieran esconder algún neoplasma, pero no realizo la amputación total, es decir, la mastectomía completa. Pero se trata de un tipo en el cual la esclerosis, en forma de tabiques espesos, recubre y esconde los quistes en su espesor. No debemos olvidar una cosa que todos los días estamos en situación de ver y es que un desequilibrio funcional puede provocar lesiones anatómicas irreversibles. Sin ir más

lejos, ahora, como última novedad me entero de que Leriche admite que la trombo-angeítis de Buerger es una afección de origen funcional, siguiendo las ideas de Selye. Y yo he visto alteraciones funcionales dependientes de un déficit ovárico provocar en vejigas, ulceraciones con hematurias; y he visto dedos del pie con ulceraciones infectadas secundariamente; lesiones anatómicas pero que fueron reversibles. En una lesión de la glándula mamaria cuyo origen es funcional pueden ocurrir hechos análogos. Hay que tener en cuenta, además, que cada seno responde a un mismo desequilibrio de acuerdo con su simpático, su terreno y el equilibrio de sus otras glándulas. De estos senos que hacen lesiones de tipo escleroso no puedo decir aquí que los curo con hormonas, porque cuando la esclerosis es acentuada no he curado a ninguno, sobre todo si es antigua. Cuanto más agudo es el proceso, es decir, más reciente, mejor obedece al tratamiento, como en esta observación nuestra, en la que la quistificación se hizo ante nuestros propios ojos.

Respecto de si estos procesos tumorales se deben a un exceso de funcionamiento ovárico o a un déficit, después de haber observado muchos casos durante muchos años, declaro tener un criterio completamente ecléctico. Como ya lo dije aquí, no tengo una hormona predilecta; trato de lograr un diagnóstico, y si en un caso, como lo hice aquí, empleo la foliculina, en un caso análogo, con lesiones anatómicas aparentemente iguales, yo podría hacer diagnóstico de hiperfoliculinemia y contraindicar la foliculina.

Estoy de acuerdo con el Dr. Stajano en que ocurren muchas cosas por mala indicación de las hormonas, pero con ello no se demuestra nada; es necesario discutir sobre observaciones en las que ha habido una indicación razonable y razonada.

El Dr. Etchegorry me perdonará que no recuerde ahora exactamente todos los puntos que consideró, pero espero en una próxima ocasión tenerlos en cuenta y tratar de ponernos de acuerdo.

## A PROPOSITO DE SU COMUNICACION SOBRE "TUMORACION MAMARIA"

**Dr. A. M. Harán.** — Fueron tantos los puntos de vista considerados por los estimados consocios que intervinieron en la discusión de nuestro trabajo sobre "Tumoración de Seno", presentado en la sesión anterior, que al no tomar la precaución de anotar los distintos puntos que encararon me ví en la imposibilidad de contestarles a todos, y ordenadamente.

Y lo quiero hacer, no sólo por un tradicional deber de cortesía, sino porque, además, se han emitido conceptos que creo de cierta importancia y que, teniendo en cuenta la posibilidad de futuras comunicaciones sobre estos problemas, puede ser útil fijemos con claridad nuestra posición.

Yo conozco bastante bien las ideas del Dr. Stajano y creo que él

conoce las mías, desde el punto de vista doctrinario, desde hace muchos años. Sólo lamento que no haya escuchado toda mi comunicación, porque estoy tratando de mostrar hechos y mi objeto es discutir estrictamente esos hechos. No pierdo la esperanza de que algún día hemos de coincidir en lo fundamental.

El Dr. Etchegorry me disculpará si olvido algo o no lo he comprendido bien, pero de su intervención he retenido cuatro puntos: 1) Pareció establecer dos grupos de enfermas, basándose en la edad — creo que 45 años— a los efectos de las probabilidades de que sufrieran de déficit o de exceso de foliculina. Yo quiero dejar claramente establecido que esos desequilibrios tienen una expresión clínica, pero, además, una objetivación por medio del Laboratorio y que, cuando afirmamos que hay un exceso de foliculina, es porque lo hemos confirmado por el estudio citológico, y esas láminas las conservo como documentos, tal como se guarda una radiografía. Y lo mismo ocurre con los déficits. En consecuencia creo que lo prudente es no afirmar un desequilibrio en ausencia del documento que lo confirme. Es así que después de observar miles de enfermas me veo obligado a disentir con el Dr. Etchegorry. Quizá él no ha querido ser tan categórico, pero de todas maneras es útil insistir en que hemos visto déficits desde los 10 a los 84 años; y excesos desde los 26 a los 54. Y quizá veremos casos más extremos. 2) Respecto de la alarma de los cirujanos ante el uso indiscriminado de las hormonas en las tumoraciones de seno, quiero insistir en que me he basado no en confidencias de enfermas sino en trabajos científicos. Basta leer las observaciones que publicó Pawlosky en 1947 en la Academia Argentina de Cirugía. 3) Voy a pasar por alto sus sugestiones sobre el empleo de glándula mamaria porque, fisiológicamente, nadie ha podido demostrar aun que la glándula mamaria, que tiene secreción externa, sea también una glándula endocrina. 4) Finalmente dijo algo muy importante y con gran claridad sobre algo que yo apenas insinué, pero que es necesario que se diga: la cantidad de mastectomías amplias que se practican por un cáncer que no existe, y en eso sí, lo acompaño. Habló de los hallazgos que ha hecho el Dr. Larghero al examinar piezas de mastectomía, y yo podría agregar lo que decía hace ya unos años el Prof. Domínguez en el libro sobre "Cáncer de Seno", publicado en colaboración con los Drs. Butler y Caprio, sobre la gran cantidad de diagnósticos erróneos que comprobaba en los senos que examinaba.

Para terminar, el Dr .Ardao hizo dos observaciones, aunque en forma muy prudente, sobre el diagnóstico de adenosis en sí; y sobre la posibilidad de que hubiera una tuberculosis mamaria. Respecto del problema histológico no me corresponde pronunciarme, pero aun aceptando el término de hiperplasia simple, ello no invalidaría mis apreciaciones sobre el va or del criterio puramente morfológico. En cuanto a la posibilidad de una tuberculosis, sólo puedo poner a la disposición del Dr. Ardao las láminas que poseo, que son mejores que las fotografías, agradeciéndole de

antemano que si hallare el menor rastro de tuberculosis en ese seno, lo comunique a la Sociedad con el objeto de invalidar mi observación.

**Dr. Etchegorry.** — Como ya entregué la versión taquigráfica al señor D'Albora, vale decir que no la puedo corregir, puedo demostrar que no he dicho lo que me hace decir el Dr. Harán.

Dije que si en los cánceres del seno podría haber una diferencia en el tratamiento hormonal de acuerdo con las edades, me parecía ridículo que en enfermedades de aquél, donde hay involución de las glándulas que acompañan la vida sexual, no se puede aceptar tratar con el mismo criterio toda clase de enfermas ya tengan 30, 45 o 70 años, es decir, sin tener en cuenta la edad.

Esto ya lo había leído y el Dr. Adair, en la conferencia que diera basado en la experiencia **"pequeña"** que significan 13.000 casos, lo confirmó; nada habló de buscarles índices de actividad foliculínica a ninguna; dijo tranquilamente que cuando las cancerosas eran menopáusicas, les daba foliculina, y antes de aquélla, es decir pre-menopausia, les daba testosterona. A eso me referí cuando hablé, y si no cité a Adair, fué por no alargar mi exposición. Es lo que quería decir.