Clínica Quirúrgica F. del Prof. Larghero Ybarz y Servicio de Cardiología del Dr. A. Amargós
Hospital Pasteur - Montevideo

SINDROME DEL SENO CAROTIDEO (*)

Drs. Pedro Larghero Ybarz y H. Menéndez

La observación que traemos a consideración de la Sociedad de Cirugía, corresponde a un caso de síndrome del seno carotídeo, llamado también síncope vagal de Lewis. Esta entidad constituye ejemplo típico de un trastorno funcional, que puede llegar a ser mortal y cuyo mecanismo es simplemente la acentuación de un mecanismo normal fisiológico de la regulación automática, cardiovascular.

El síndrome tiene, en la mayoría de los casos como causa una hipersensibilidad del sinus carotídeo, sin ninguna alteración estructural del mismo; pero existen a veces dilataciones aneurismales del sinus y en ciertos casos, tumores del corpúsculo carotídeo, vinculado anatómica y funcionalmente al seno carotídeo.

BASES ANATOMICAS Y FISIOLOGICAS DEL SINDROME

ANATOMIA DEL SINUS

El seno carotídeo es la dilatación bulbosa de la parte terminal de carótida primitiva y de la parte inicial de la carótida interna. La vaina simpática que lo envuelve, continuación de la vaina de la carótida primitiva, está allí constituída por un plexo de filetes nerviosos y de terminaciones sensitivas, que le confieren una función reguladora en el mecanismo de la P. A., de la frecuencia de los latidos cardíacos y del tono vascular.

En el plexo termina el nervio de Hering (nervio del sinus carotídeo), que constituye la vía aferente principal que conduce por vía del glosofaríngeo a los centros, los estímulos nacidos a nivel del sinus.

(*) Esta comunicación fué presentada en la sesión del 21 de junio de 1950.

Los estímulos pueden ser de naturaleza mecánica (distensión o compresión) o química. Las variaciones de la composición de la sangre, especialmente cambios en la concentración del CO^2,

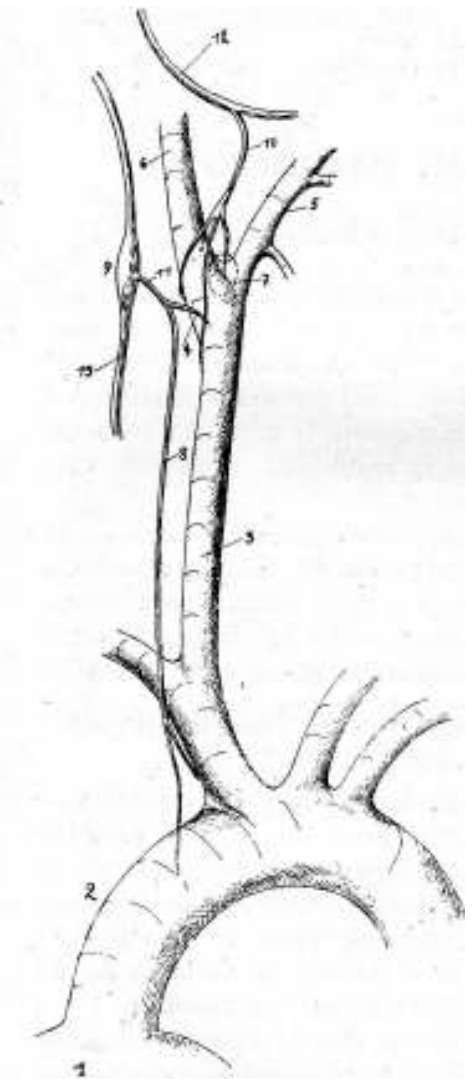

Inervación del seno carotídeo y del cayado aórtico.

(Imitada del esquema de Heymans; Best y Taylor: Bases fisiológicas de la Práctica Médica, p. 453, Tº I, 1939).

1. Corazón.
2. Cayado de la aorta.
3. Carótida primitiva.
4. Seno carotídeo.
5. Carótida externa.
6. Carótida interna.
7. Corpúsculo carotídeo.
8. Nervio depresor del corazón.
9. Ganglio del vago.
10. Nervio del seno, rama del glosofaríngeo.
11. Anastomosis del seno carotídeo con el ganglio del vago.
12. Glosofaríngeo.
13. Vago.

afectan la actividad del centro respiratorio. Al parecer, los receptores de los cambios de presión asientan en las paredes del sinus, en tanto los receptores químicos están en el glomus carotídeo [1].

(1) Howel W. H. A. Test Book of Physiology, p. 595.

El nervio de Hering se conecta con el glosofaríngeo, el vago, el simpático cervical y a veces con el hipogloso (1).

La vía eferente del arco reflejo es el nervio vago, por el nervio depresor del corazón.

Fisiología del sinus carotídeo

En 1799, Parry observó que la compresion de la carótida interna en el hombre, produce un enlentecimiento de las contracciones del corazón. La explicación fisiopatológica se hizo recién cuando, en 1923, Hering probó que el sinus carotídeo poseía una acción reguladora del ritmo cardíaco y de la P.A.

La compresión de la carótida en su bifurcación, comprendiendo el origen de la carótida anterior, aumenta la presión dentro del seno y produce: bradicardia acentuada, vasodilatación e hipotensión arterial. Efectos iguales se obtienen por la estimulación eléctrica de la pared del seno. Inversamente, la compresión de la carótida primitiva por debajo de la bifurcación disminuye la presión en el seno y tiene como consecuencia: taquicardia, vasoconstricción y elevación de la P.A., liberándose al mismo tiempo adrenalina (hecho demostrado por Heymans). La infiltración con novocaína del plexo perisinusal, suprime el reflejo.

El seno carotídeo es, pues, un centro del mecanismo presor y depresor; el excitante mecánico fisiológico son las variaciones de la presión arterial dentro del sinus; Buay ha demostrado que mismo el aumento de presión sistólica en cada latido cardíaco determina impulsos reflejos a partir del sinus. El plexo nervioso del sinus por intermedio de sus órganos sensoriales, recibe las excitaciones y las trasmite a los centros medulares cardio-inhibidor y vasomotor, por la vía del nervio de Hering, que nace en el plexo y cuyas fibras siguen el nervio glosofaríngeo. Es su principal vía aferente. Existe además una rama nerviosa que del plexo va al ganglio del vago; a este ganglio llega también un filete del ganglio superior del simpático (Best y Taylor).

El nervio de Hering recibe también fibras procedentes del corpúsculo carotídeo o ganglio carotídeo; ello explica la asocia-

(1) Cattell, R. B. and Welch, M. L. — The carotid sinus syndrome: Its Surgical Treatment. Surgery, Vol. XXII, p. 59-67, 1947.

ción posible de síndrome del sinus y tumor del corpúsculo carotídeo (1).

A partir de los centros cardíacos y vasomotores, el reflejo sigue hacia la periferia (corazón y aorta) por vía del vago; por los nervios vasoconstrictores y vasodilatadores, va a los vasos y a la suprarrenal.

Existe en el organismo otra región con funciones semejantes a la del seno carotídeo; es el arco aórtico y comienzo de la aorta descendente. El plexo nervioso que lo rodea recibe estímulos mecánicos resultantes de las variaciones de la presión dentro de la aorta y los transmite a los centros por el nervio depresor del corazón. Es un nervio puramente aferente. Este nervio, separado en el hombre, fué descripto y estudiado experimentalmente en el conejo por Ludwig y Cyon (1866); en el perro las fibras depresoras siguen la vía del vago, no existiendo un filete depresor independiente.

Cuando se produce una hipertensión en el sistema vascular, el aumento de la presión sobre las terminaciones nerviosas de la vaina del sinus produce un reflejo con bradicardia y vasodilatación y caída de la P.A., ocurriendo al mismo tiempo una inhibición refleja de la secreción de adrenalina.

Inversamente cuando se produce una hipotensión dentro del sinus, la consecuencia es: taquicardia, vasoconstricción, estimulación de la suprarrenal e hipertensión arterial.

La función reguladora del centro reflejo periaórtico es semejante a la del sinus; su vía aferente es el nervio depresor del corazón; las experiencias fisiológicas indican que el seno carotídeo controla principalmente la P.A. en tanto el área aórtica regula la frecuencia de los latidos cardíacos y de las respiraciones (Winder) (2).

El mecanismo del seno carotídeo tiene una función capital en el control de la P.A. general, de la frecuencia cardíaca, del tono vascular y en la regulación de la circulación del cerebro. Los cambios súbitos de presión diastólica y de velocidad del co-

(1) Barton Mc Swain and Frank Spencer. — Carotid body tumor in association with carotid sinus syndrome. Surgery, vol. XXII, p. 222-230, 1947.

(2) Winder, C. V. — Amer. Jour. Physiology, 118-379, 1937 (citado por Howell).

razón, provocado por el pasaje de la posición acostada a la sentada o de pie, son regulados por el mecanismo del seno, que asegura así una circulación suficiente al cerebro.

Función compensadora semejante tiene el mecanismo del sinus en los casos de hipotensión súbita por choc o hemorragia abundante. A Heymans y sus colaboradores se deben los estudios exhaustivos de la fisiología del seno carotídeo; las experiencias en perros con circulación cruzada han establecido sobre bases inconmovibles, la importancia del reflejo en la fisiología de la regulación cardiovascular (Best y Taylor).

La sensibilidad normal del sinus a los estímulos fisiológicos (cambios de presión dentro del sinus), da paso en ciertos casos a una hipersensibilidad del mismo; el mecanismo del sinus obra entonces de manera exagerada ante estos estímulos o ante presiones ejercidas sobre la región carotídea, dando lugar a lo que se conoce con el nombre de síndrome del seno carotídeo.

La infiltración con novocaína o procaína de la vaina del sinus, suprime la facultad receptora y trasmisora de estímulos por parte de las terminaciones y del nervio de Hering.

Los estímulos recibidos por el sinus van hacia la médula por la vía sensitiva del nervio de Hering; la respuesta motora que provocan estos estímulos puede hacerse por tres vías: a) el vago; b) nervios depresores cardiovasculares; c) vasoconstrictores cerebrales. En condiciones de sensibilidad normal del sinus, estas respuestas forman parte del mecanismo fisiológico regulador de la P.A. y de la frecuencia cardíaca.

Síndrome del sinus carotídeo

El estado de sensibilidad del reflejo del sinus se traduce por una sintomatología de apariencia y entidad variable, que recibe el nombre de síndrome del sinus carotídeo. Esta sintomatología puede ser espontánea o provocada por la compresión del seno. La causa inicial es mecánica: estiramiento del sinus por hiperextensión o rotación de la cabeza o distensión interna por aumento de presión arterial, o compresión externa digital o de otra causa. El estímulo, recibido por un plexo hipersensible, se trasmite a la médula por el nervio de Hering. Su proyección eferente da origen a tres grandes tipos de síndromes, según la vía predominante tomada por la respuesta motora:

1) *Tipo vagal:* bradicardia, arritmia, hipotensión, conduciendo a la anoxia cerebral con inconsciencia o convulsiones, mareos o desvanecimiento.

2) *Tipo depresor:* vasodilatación e hipotensión arterial; cuando ella es muy marcada, la anoxia cerebral puede resultar en inconsciencia o convulsiones.

3) *Tipo cerebral:* la inconsciencia súbita (síncope) sin alteraciones del pulso o P.A. o mínimas alteraciones, es su característica. El mecanismo del síncope en este tipo no es claro; probablemente se debe a vasoconstricción carotídea.

4) *Tipo mixto:* asociación de síntomas de los 3 tipos anteriores, con predominancia de uno de ellos.

Los síntomas determinados por hipersensibilidad del sinus, sobrevienen súbitamente, en forma de ataque y encontrándose el enfermo casi siempre en posición de pie; son precedidos en la mayoría de casos por fenómenos de alarma, verdadera aura (oscurecimiento de la visión, sensación de inminencia de desvanecimiento, debilidad general, vértigo, etc.).

El ataque se caracteriza por síncope, o inconsciencia, con o sin convulsiones; su duración es variable, de instante o minutos, con recuperación completa; el tipo y duración de las crisis varían en cada persona y para la misma persona en las diferentes crisis.

La repetición de las crisis es también variable: o a largos intervalos o diarias y repetidas en el día; el conocimiento de las causas determinantes permite a veces al enfermo evitarlos pero no suprimirlos totalmente. En muchos casos las causas desencadenantes se ignoran; las más conocidas son las acciones mecánicas que provocan un estiramiento o compresión del tallo carotídeo (hiperextensión de la cabeza en la mirada hacia arriba, rotación súbita, compresión por un cuello ajustado, presión digital sobre el sinus). En la observación, motivo de esta comunicación, no pudo ser colocada la cabeza en posición operatoria correcta, porque la hiperextensión determinaba las crisis. A veces una emoción puede ser la causa desencadenante.

Diagnóstico positivo

La descripción de las crisis permite hacer el diagnóstico o

sospecharlo; la provocación de los mismos por la compresión del sinus lo afirma.

Las pruebas funcionales permiten la diferenciación del tipo de síndrome y aportan datos de valor para la premedicación operatoria. La anestesia de la vaina periarterial, suprime los efectos de la compresión, ratifica de modo indiscutible la patogenia de los mismos y permite descontar el éxito de la enervación.

Deben ser explorados ambos sinus, pero no simultáneamente; la maniobra será hecha con el paciente en la posición erecta. Durante esta exploración, se registrará la frecuencia del pulso, la P.A., la frecuencia respiratoria y las sensaciones subjetivas o la comprobación objetiva del resultado. El electrocardiograma hecho durante las crisis provocadas puede aportar datos de interés.

La repetición de la maniobra, previa inyección de 1 mgr. de atropina indicará la importancia de la participación del vago como vía eferente del reflejo; para graduar esta importancia, la prueba será repetida después de inyección de 2 mgr. de atropina.

La inyección previa de adrenalina, suprime o atenúa los efectos de la compresión del sinus en el tipo depresor de crisis.

Las gráficas de estas pruebas funcionales realizadas en nuestro caso, son demostrativas del resultado de las diferentes exploraciones; como para otras intervenciones sobre el sistema vegetativo, la enervación temporaria por novocainización, permite prever el resultado de la enervación quirúrgica y debe ser siempre utilizada como "test".

TRATAMIENTO

Cuando las crisis son severas o muy repetidas, o cuando ellas no pueden ser evitadas por la supresión de las causas mecánicas desencadenantes, el tratamiento quirúrgico está indicado. La medicación vagolítica puede ser eficaz en el tipo vagal, puro o predominante (1).

El tipo cerebral puro o mixto, la operación está indicada. El objetivo de la operación es suprimir el punto de partida del reflejo (plexo perisinusal y carotídeo) y la vía aferente del estímulo (sección o resección del nervio de Hering).

(1) Cattell, R. B. and Welch, M. L. — (Autores citados).

Premedicación: sulfato de atropina 1 mlgr. media hora antes de la operación.

Embutal 0 gr. 10 a 0 gr. 20 (por boca, 1 hora antes) o Demerol (intramuscular).

Anestesia: por inhalación (ciclopropano o ciclo éter) o anestesia regional del plexo cervical y local. En cualquiera de los 2 tipos de anestesia, la infiltración sucesiva con novocaína al 1 %, de la vaina del E. C. mastoideo, de la vaina de los vasos y finalmente de la vaina simpática de la carótida primitiva para continuar luego la infiltración de la vaina de la carótida externa y del sinus, así como del nervio de Hering (inyección en el ángulo de separación entre carótida externa e interna), permite suprimir la hiper-reactividad del sinus y evitar las reacciones provocadas por las maniobras operatorias (descubierta de los vasos, acción de separadores, despojamiento de la vaina).

En nuestro caso, el control del pulso y la P.A. durante la operación, no acusó ninguna modificación.

TECNICA

Cabeza en la posición clásica de descubierta de los vasos carotídeos; la hiperextensión y la rotación de la cara hacia el lado opuesto estarán condicionados a la reacción del enfermo, porque tal posición puede desencadenar una crisis.

Incisión de 10 cms. sobre el E. C. M.; ligadura y sección (no siempre necesaria) de la vena yugular externa y puesta a la vista de su borde anterior; la hoja posterior de su vaina será incindida en el sector infrahioideo, a fin de abordar la carótida primitiva; el homohioideo, es traccionado hacia abajo con separador y las venas tiroideas medias (únicos elementos a dirección transversal que se encuentran a este nivel) seccionadas entre 2 ligaduras. El asa descendente del hipogloso es reclinada o seccionada si es necesario.

La carótida primitiva es expuesta traccionando con otro separador la yugular y el borde anterior del E.C.M. Con aguja muy fina, se infiltra la vaina simpática de la carótida primitiva y a partir de la vaina de edema así provocada, se continúa la infiltración hasta la bifurcación carotídea, la vaina de la carótida externa y la vaina del sinus.

Un separador de Farabeuf firme, levantará en la comisura

superior de la incisión todas las estructuras de revestimiento para poner a la vista los vasos carotídeos; el hipogloso será reclinado a torunda y el tronco venoso tirolinguo facial seccionado entre 2 ligaduras si es necesario.

Este abordaje de la región del sinus por vía de la descubierta primera de la carótida primitiva tiene la doble ventaja de evitar el tiempo de pasaje a través de las estructuras más espesas de la parte superior de la región del E.C.M. y de permitir la infiltración con novocaína de la región del sinus después de haber infiltrado la vaina de la carótida primitiva. Fué elegido en nuestro caso por tratarse de un sujeto obeso y musculoso. En los sujetos delgados, se puede ir directamente por la técnica clásica de descubierta de la carótida externa e interna; pero la enervación del sinus debe comenzar siempre por la vaina de la carótida primitiva y ambas ser precedidas por el bloqueo con novocaína de la vaina nerviosa periarterial.

Cuando existe una adenopatía importante, de causa inflamatoria o neoplásica, la vía de la descubierta primera de la carótida primitiva es la de elección; se evita el pasaje a través de las masas ganglionares, siempre sangrante y no exento de riesgos.

La incisión longitudinal de la vaina de la carótida primitiva, se continuará sobre la externa e interna; la tijera roma permitirá despojarla; luego la vaina será seccionada perpendicularmente a 2 ó 3 cms. por debajo de la bifurcación carotídea y levantando esta bifurcación con un separador de Farabeuf se extirpará la totalidad de la vaina por detrás de la bifurcación, comprendiendo la cara posterior del sinus, de la carótida externa y arrastrando el corpúsculo carotídeo, cuyas venas sangran apenas.

Se inyecta entonces el espacio en Y entre ambas carótidas, se reconoce el nervio de Hering que será seccionado, resecando con su terminación la lámina fibronerviosa intercarotídea. El color blanco anacarado o amarillento de la pared de las carótidas y el rezumamiento de los pequeñísimos vasavasorum indicarán que la enervación ha sido bien cumplida.

OBSERVACION CLINICA (Estudio cardiológico y pruebas funcionales realizadas por el Br. Héctor Menéndez)

Historia clínica 7007. C. P., 56 años. — Ingresa a sala 21 el 3 de octubre de 1949 enviada por el Dr. Amargós con el diagnóstico de síndrome del seno carotídeo.

Enfermedad actual. — Comienza en abril de 1948 con un acceso lipotímico, por el cual consulta al Dr. Amargós, quien encuentra un corazón sin particularidad y descubre una hiper excitabilidad del seno carotídeo del lado derecho. En dos oportunidades más ha hecho crisis semejantes que describe así: una sensación de calor y vacío en la cabeza, oscurecimiento de la visión, flojedad en los miembros inferiores, sin llegar a perder el conocimiento; esto pasa con el reposo, recostándose en cama. En una de estas oportunidades se encontraba con la cabeza baja y en la otra había caminado unas tres cuadras cuando sobrevino el acceso. Del mismo modo las crisis han aparecido al realizar ejercicios como al experimentar disgustos, y se han caracterizado por mareos y sensación de inestabilidad, que en algunos días lo obligan a caminar acompañado.

Las crisis se han acentuado últimamente.

Antecedentes. — Etilista intenso y fumador. Chancro hace 35 años que no fué bien rotulado ni tratado, pero repetidos exámenes de sangre han resultado negativos. En el año 1942 tuvo un síndrome brusco, caracterizado por sensación de disnea angustiosa, mareos y pérdida de conocimiento. El médico que lo ve comprueba una presión arterial elevada y practica una sangría. Desde este episodio pasa bien seis años, hasta abril de 1948, en que comienza la historia actual.

Examen. — Sujeto obeso y musculoso.

Aparato cardiovascular: pulso 76, regular. P. A. 14-9. Corazón s/p., el tono es bien golpeado y el ritmo es regular. La punta late en el 5º espacio a nivel de la línea medio clavicular.

Aparato respiratorio s/p.

Pupilas iguales con reflejos normales.

Reflejos tendinosos de miembro superior e inferior, normales.

Exámenes de laboratorio: Wassermann negativo. Mazini negativo. Urea en el suero 0 g. 37. Fondo de ojo normal.

Electrocardiograma. — El electrocardiograma en todas las derivaciones precordiales es normal. Lo único que interesa es el trastorno del ritmo, cuando se hace la compresión del seno carotídeo. La compresión del seno carotídeo derecho provoca un paro cardíaco de 8 segundos de duración, como se puede



La flecha señala el momento de la compresión, seguida de paro cardíaco de 8 segundos.

ver, en el electrocardiograma, seguido por un ritmo idioventricular lento (latidos ventriculares automáticos) de frecuencia progresivamente creciente, al fin del cual reaparece un ritmo sinusal ligeramente bradicárdico (60 por minuto).

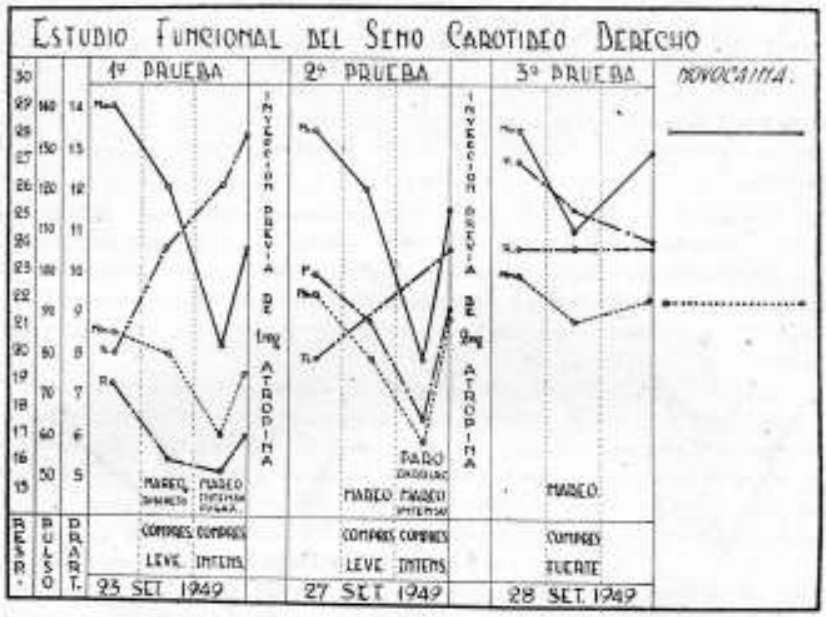
ESTUDIO FUNCIONAL DEL SENO CAROTIDEO DERECHO
1ª PRUEBA
2ª PRUEBA
3ª PRUEBA
NOVOCAINA.
INYECCION PREVIA DE 1mg ATROPINA
INYECCION PREVIA DE 2mg ATROPINA
MAREO
PARO
COMPRES. LEVE
COMPRES. INTENS.
COMPRES. FUERTE
RESPIR.
PULSO
PR. ART.
23 SET. 1949
27 SET. 1949
28 SET. 1949

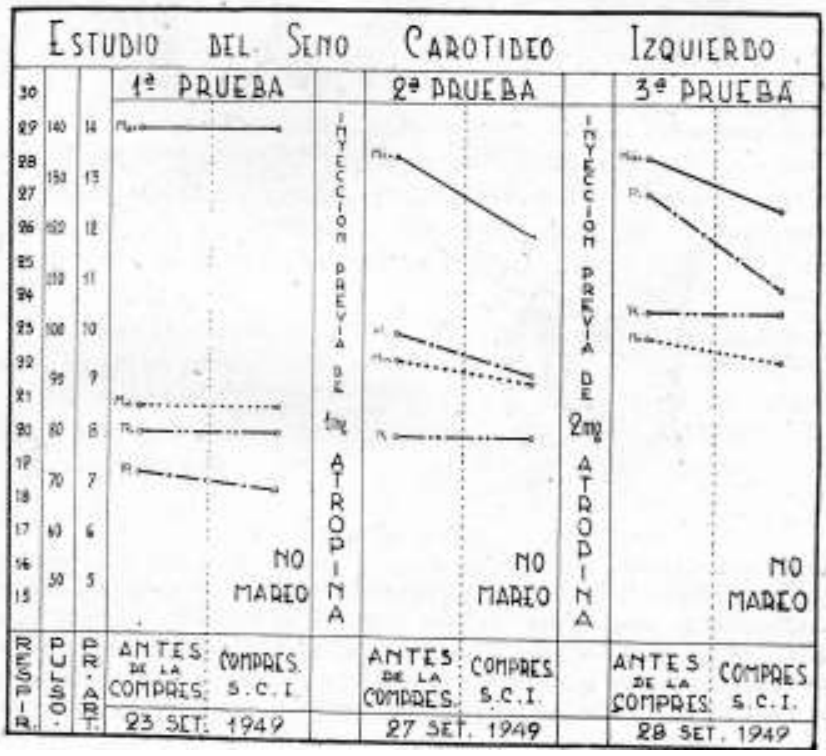
ESTUDIO DEL SENO CAROTIDEO IZQUIERDO
1ª PRUEBA
2ª PRUEBA
3ª PRUEBA
INYECCION PREVIA DE 1mg ATROPINA
INYECCION PREVIA DE 2mg ATROPINA
NO MAREO
ANTES DE LA COMPRES.
COMPRES. S.C.I.
RESPIR.
PULSO
PR. ART.
23 SET. 1949
27 SET. 1949
28 SET. 1949

1º Pruebas funcionales del seno carotídeo derecho.

2º Pruebas funcionales del seno carotídeo izquierdo.

De acuerdo con las pruebas funcionales y con el control de la novocainización del seno carotídeo derecho, que suprime la acción refleja provocada por la compresión del mismo, se decide intervenir para enervar el seno carotídeo.

Operación. Larghero, Chiara, Fernández. Anestesia local. Medicación previa: embutal y sedol y un miligramo de atropina. Novocaína al 1 %.

Infiltración con novocaína de los planos superficiales y profundos. Incisión sobre el lado derecho para descubierta de los vasos carotídeos. Se

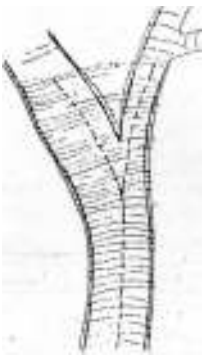

Línea de incisión de la vaina carotídea.

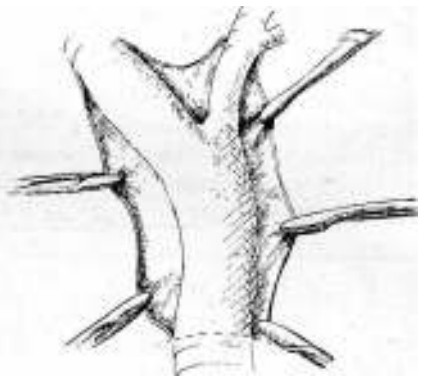

Despojamiento anterior de la vaina.

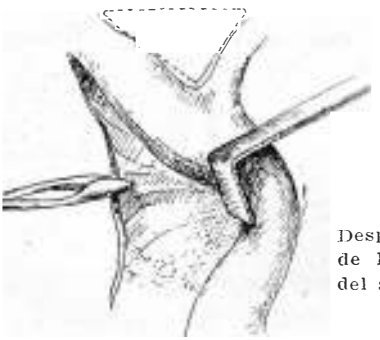

Despojamiento posterior de la vaina carotídea y del sinus.

descubre la carótida primitiva en el tercio inferior del cuello y se infiltra con novocaína al 1 % la vaina periarterial. Disección de la arteria previa infiltración de abajo arriba. El seno carotídeo se encuentra colocado muy alto y es necesario seccionar el prolongamiento de la parótida para ponerla a la vista. Se infiltra la adventicia de la arteria y se diseca a tijera resecando la vaina en unos 5 cms. de longitud. Esta resección comprende la vaina sim-

pática del seno y de la iniciación de las dos arterias carótidas, pensando que se ha extirpado con ello el corpúsculo carotídeo.

El enfermo tolera perfectamente la disección, sin modificaciones en el pulso ni la presión arterial, ni trastornos encefálicos.

Cierre de la pared por planos.

Duración de la operación 1 h. 30.

Taquicardia 120 al final de la operación.

Post-operatorio sin incidentes.

El pulso se ha mantenido de 70 a 82; la presión arterial es de 11 y 6 a 12 y 7 ½. La respiración de 20 por minuto. Antes de ser dado de alta la compresión del seno carotídeo derecho no provoca absolutamente ningún trastorno.

Resultado alejado. A pesar de las objeciones que han sido emitidas con respecto al buen resultado inmediato, pero seguidas de fracaso, del resultado alejado de la enervación del seno carotídeo, hasta el momento actual, es decir, 8 meses después de la operación, este enfermo se ha reintegrado a su trabajo, pasa hasta un mes sin tener ninguna molestia y sólo en algunas ocasiones y por uno o dos días, tiene mareos fugaces que no alcanzan nunca la profundidad ni la tenacidad de los preoperatorios.

Es, por otra parte, un enfermo de temperamento muy impresionable, por lo cual ha debido ser atendido en una ocasión en el Hospital Vilardebó (1).

CONCLUSIONES

Se presenta una observación de síndrome del seno carotídeo a tipo vagal. La sintomatología subjetiva caracterizada por mareos y lipotimias repetidos y provocados por cualquier movimiento, o aun por disgustos, fué corroborada por las pruebas funcionales de compresión del seno carotídeo derecho o por el electrocardiograma.

La enervación del seno carotídeo derecho realizada con anestesia local, ha permitido suprimir casi completamente las crisis; aunque el resultado data solamente de 8 meses, se puede considerar este caso dentro de los exitosos, para los cuales está indicada esta operación.

B LIOGRAFIA

ASK, UPNARK (E.). — The carotid sinus and the cerebral circulation. Acta psychiat, et neurol. Supp. 6 - págs. 1-374. 1935.

BRIEY (P.). — The carotid sinus nerve in man. Arch. Int. Med. 58:418-432, 1936.

(1) 2 años después, el resultado se mantiene.

CAPPS (R. B.) and de TAKATS (G.). — The late effects of bilateral carotid sinus denervation in man. J. Clinic Investigation 17:385-389. 1938.

CATTELL (R. B.) and WELCH (M. L.). — The carotid sinus syndrome. Its surgical treatment. Surgery. Vol. 22, págs. 59-67. 1947.

KENNEDY (F.) and OSBORNE (R. L.). — The rol of carotid sinus in blood pressure control. A review of its anatomy, physiology, pharmacology and clinical consequences. Med. Cl. of North America. May. págs. 619-633. 1949.

SHEEHAN (D.); MULHOLLAND (J. H.) and SHAFIROFF (B.). — Surgical anatomy of the carotid sinus nerve. Anat. Rec. 80:431-442. 1941.

TCHIBUKMACHER, N. B. — Surgical anatomy of the carotid sinus nerve and intercarotid ganglion. Surg. Gynec. and Obst. 67:740-745. 1938.

WEISS (S.) and BAKER (J. P.). — The carotid sinus reflex in health and disease. Its rôle in the causation of fainting and convulsions. Medicine 12:297-354. 1933.

WEISS (S.); CAPPS (R. B.); FERRIS (E. B.); MUNRO (D.). — Syncope and convulsions due to hyperactive carotid sinus reflex. Diagnosis and treatment. Arch. Int. Med. 58: 407-417, 1936.