Centro de Cirugía Plástica del M. de S. P.

LA REPARACION EN LAS SECCIONES DE LOS TENDONES FLEXORES DE LA MANO

Dr. H. A. Ardao

Los tendones flexores de los dedos tienen un largo recorrido por antebrazo, mano y dedos entre el cuerpo muscular común y la falanje terminal propia. Están envueltos en una vaina, el Epitendón, que envía a su interior tabiques, células conjuntivas y vasos muy pequeños. De tres fuentes llega sangre nutricia al tendón: mayormente del músculo, menos del Espacio de Deslizamiento y poca de la Falanje.

El espacio de deslizamiento depende de la función y su ejercicio lo mantiene. Presenta dos disposiciones: cuando el tendón desliza longitudinalmente es celular grasoso con fibras elásticas y vasitos flexuosos abundantes (Paratendón). Cuando desliza apoyando, la fricción desarrolla un espacio seroso que envía al tendón por el lado opuesto al apoyo un meso vascular muy pobre, continuo o discontinuo (Vaina Sinovial). (Fig. 1).

Cuando la sección corresponde a paratendón la reparación puede hacerse por Sutura. Cuando corresponde a sinovial, es decir frente a dedo o al ligamento anular del carpo la reparación ha de hacerse por Injerto Tendinoso. En el 1er. caso hay suficiente cantidad de células conjuntivas y de vasos sanguíneos en el ambiente para la cicatrización. En el 2º no.

Al seccionarse un tendón los cabos se separan. El proximal atraído por el músculo, el distal al operar con la mano extendida si la sección se produjo con el dedo flexionado. Entre los cabos se acumula sangre que coagula y se organiza por tejido de granulación. Al final subsiste una cicatriz que suelda los cabos a los planos desde la piel. Así el músculo cambia aparentemente su inserción terminal por el foco cicatrizal.

La sutura 1ª de un tendón casi nunca se justifica por: intervenir por la brecha del accidente, contaminación o infección, lesiones asociadas, tipo de herida, medio y material quirúrgico inapropiados. En mano y dedos hay caminos por donde anda el cirujano. (Fig. 2).

SUTURA DE LOS FLEXORES DEL INDICE EN PALMA DE MANO

1. N. N. Sección de los dos tendones con vidrio. Exploración quirúrgica. Inventario de las lesiones. Curación plana. 5 dic. 1949.

2. Masaje y movilización de las articulaciones durante tres semanas.

3. Sutura 2ª con herida cicatrizada. Anemia por brazalete. Anestesia local. Incisión en el pliegue medio de flexión de la mano. Sutura aislada de los dos flexores con hilo de acero fino. Punto de apoyo al cabo proximal. Vendaje y yeso en flexión a la mano y a los dedos (Figs. 3 y 4). Resultado a los tres meses (Fig. 5 y 6).

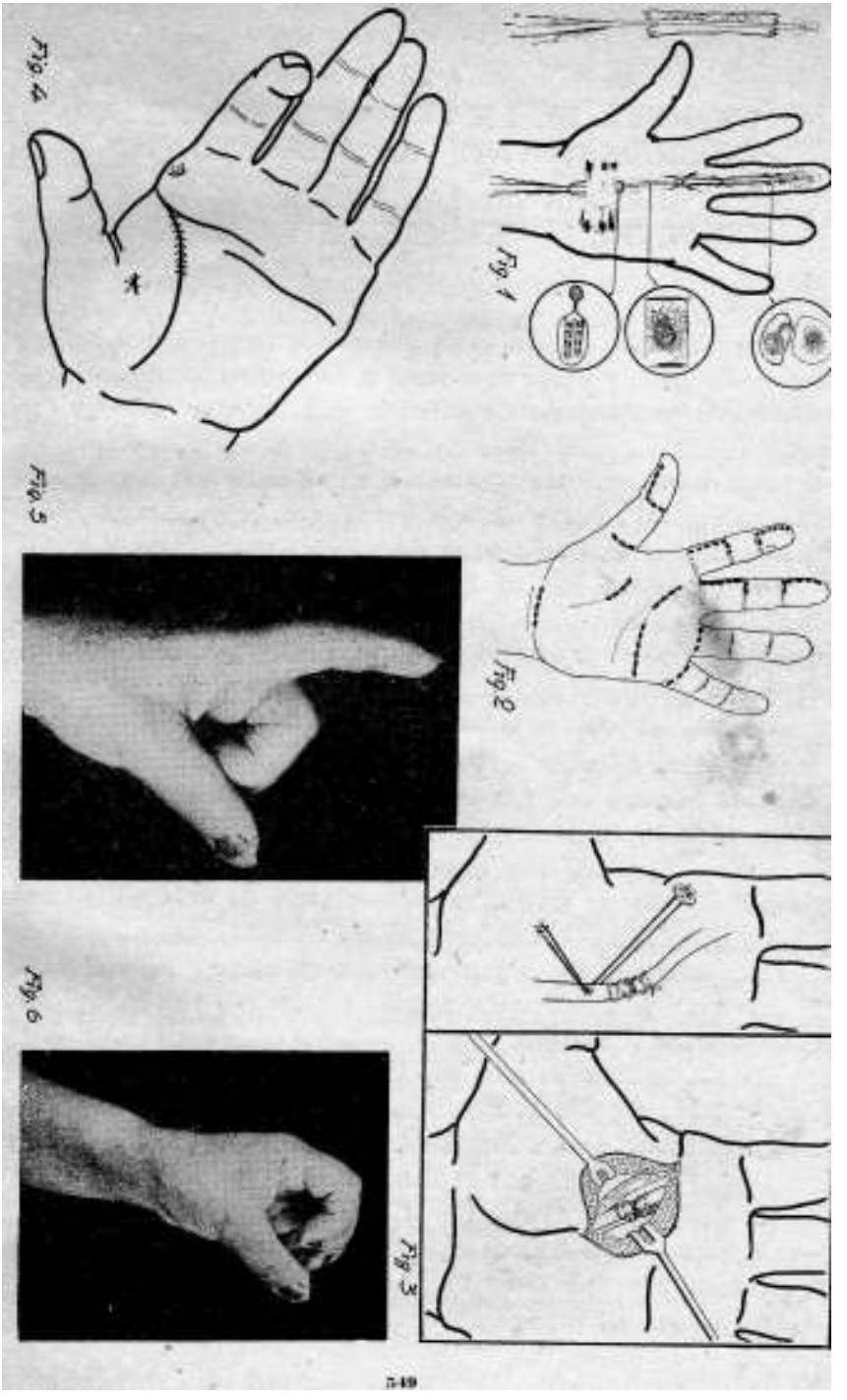
Fig. 1
Fig. 2
Fig. 3
Fig. 4
Fig. 5
Fig. 6